TÜRK
JİNEKOLOJİK
KANSER VAKFI

1-7 NİSAN KANSER HAFTASI

Farkındalık Hayat Kurtarır

TÜRK JİNEKOLOJİK KANSER VAKFI KONGRESİ 2026

3-5 Nisan 2026
Grand Mercure Hotel, Ankara

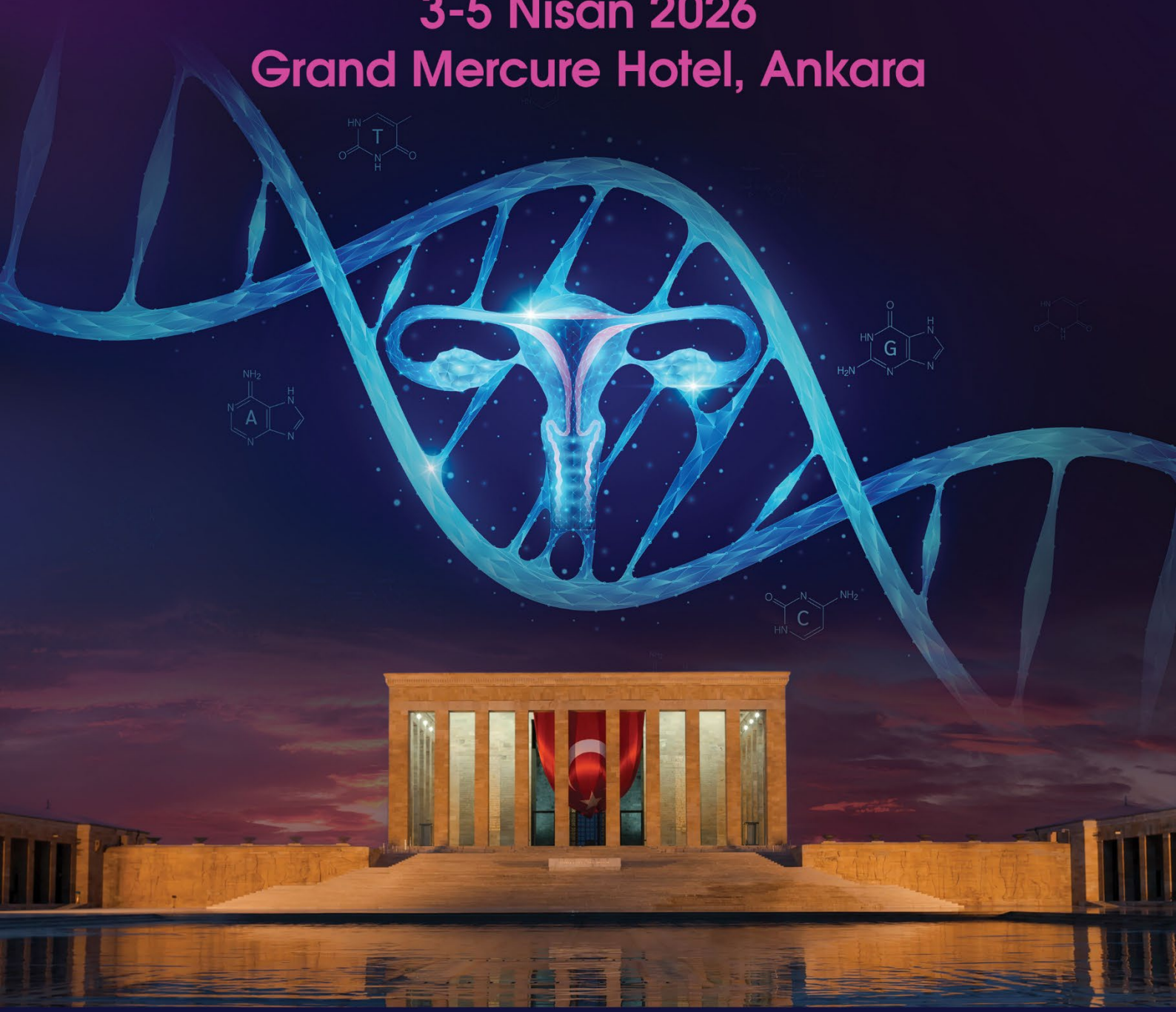

BİLDİRİ ÖZETLERİ KİTABI

www.tjkv.org

KURULLAR

Kongre Başkanları

Polat Dursun
İsa Aykut Özdemir

Kongre Sekreteri

Mustafa Erkan Sarı
Tufan Arslanca

Düzenleme Kurulu (Soyisim sırasına göre)

Meral Aban
Murat Api
Zafer Arık
Tufan Arslanca
Funda Atalay
Cihan Comba
Gökhan Demirayak
Haluk Dervişoğlu
Polat Dursun
Burak Ersak
Candost Hanedan
Fatih Kılıç
Vakkas Korkmaz
Anıl Onan
İsa Aykut Özdemir
Merve Palalıoğlu
Muzaffer Sancı
Mustafa Erkan Sarı
Sezin Yüce Sarı
Hanifi Şahin
Tolga Taşçı
Aykut Tuncer
Osman Türkmen
Mehmet Ünsal

POSTER BİLDİRİLER

[PS-001]
Jinekolojik malignitelere bağlı vajinal kanamada uterin arter embolizasyonu: Dört olguluk vaka serisi

Tuğçe Akıncı[1], Çetin İmamoğlu[2], Koray Aslan[1], Funda Atalay[1]
[1]Dr. Abdurrahman Yurtaslan Onkoloji Eğitim ve Araştırma Hastanesi, Jinekolojik Onkoloji Cerrahisi Kliniği, Ankara
[2]Dr. Abdurrahman Yurtaslan Onkoloji Eğitim ve Araştırma Hastanesi, Radyoloji Kliniği, Girişimsel Radyoloji, Ankara

Amaç
Jinekolojik malignitelere bağlı vajinal kanamalar masif olduğunda hayatı tehdit eden bir komplikasyon olup hızlı ve etkili hemostaz gerektirir. Bu çalışmada vajinal kanama nedeniyle uterin arter embolizasyonu uygulanan jinekolojik maligniteli hastaların klinik sonuçlarının değerlendirilmesi amaçlandı.

Yöntem
Ocak 2020–Şubat 2026 tarihleri arasında jinekolojik malignitelere bağlı kontrolsüz vajinal kanama nedeniyle uterin arter embolizasyonu uygulanan dört hasta retrospektif olarak değerlendirildi. Hastaların klinik özellikleri, tanıları, işlem öncesi ve sonrası hemoglobin düzeyleri, transfüzyon ihtiyaçları ve işlem sonuçları incelendi.

Bulgular
Çalışmaya bir endometrium kanseri ve üç serviks kanseri olgusu dahil edildi. Serviks kanseri olgularından biri yeni tanı inoperabl hastalık, ikisi rekürren hastalık olarak değerlendirildi. Endometrium kanseri olgusunda vajinal nüks saptandı. Embolizasyon öncesinde üç hastada ortalama hemoglobin düzeyi 7,07 g/dL idi ve bu hastalara 2 ünite eritrosit süspansiyonu ile 2 ünite taze donmuş plazma transfüzyonu uygulandı. Bir hastada hemoglobin düzeyi 11,1 g/dL olup transfüzyon ihtiyacı olmadı. Vajinal tampon ile kanaması kontrol altına alınamayan ve radyoterapiye uygun olmayan hastalara girişimsel radyoloji tarafından uterin arter embolizasyonu uygulandı. Embolizasyon sonrası ortalama hemoglobin düzeyi 9,16 g/dL olarak ölçüldü. Tüm hastalarda işlem sonrası erken dönemde kanama kontrolü başarıyla sağlandı ve majör komplikasyon gözlenmedi.

Sonuç
Uterin arter embolizasyonu jinekolojik malignitelere bağlı hayatı tehdit eden vajinal kanamalarda hızlı ve etkili hemostaz sağlayan güvenli bir minimal invaziv tedavi seçeneğidir. Özellikle ileri evre veya rekürren hastalarda cerrahiye alternatif bir yaklaşım olarak değerlendirilebilir ve hastaların stabilizasyonuna katkı sağlayarak ileri onkolojik tedavilerin planlanmasına olanak tanıyabilir.

Anahtar Kelimeler: serviks kanseri, vajinal kanama, embolizasyon

[PS-002]

Successful surgical management of a mesenteric spindle cell tumor mimicking an adnexal cyst: A case report

Uğur Kemal Öztürk[1], Esra Keles[1], Damlanur Yücel[1], Fatih Şanlıkan[1], Özge Nur Gülen[1], Ümmügülsüm Kuyucu[1], Sahra Sultan Kara[2], İsmail Bağlar[2], Murat Api[1]
[1]Health Sciences University Kartal Dr. Lütfi Kırdar City Hospital, Department of Gynecological Oncology, İstanbul
[2]Health Sciences University Kartal Dr. Lütfi Kırdar City Hospital, Department of Obstetrics and Gynecology, İstanbul

Introduction: Large pelvic masses in reproductive-age women often pose diagnostic challenges, with adnexal origins presumed based on imaging, yet mesenteric tumors can mimic these presentations, necessitating multidisciplinary approaches for optimal resection and fertility preservation.

Case: A 25-year-old nulliparous woman presented with a pelvic mass suspected to be adnexal. The laboratory examinations were within normal ranges, including tumor markers α-fetoprotein (AFP), carcinoembryonic antigen (CEA), and cancer antigen (CA 19-9), CA125, CA 15-3. Preoperative imaging included pelvic magnetic resonance imaging demonstrating an 165 x 110 mm solid-cystic lesion filling the pelvis with suprapubic extension, unrelated to uterine or adnexal structures; pelvic computed tomography revealing a 185 x 115 mm lobulated, multiseptated cystic mass originating from the left adnexal region, extending superiorly to the liver and displacing adjacent tissues; and colonoscopy showing sigmoid colon narrowing with mucosal edema suggestive of extrinsic compression. Exploratory laparotomy via midline incision was performed by gynecologic oncology and general surgery teams. Intraoperative findings revealed a 20 cm mass originating from the colonic mesentery, encasing the sigmoid colon and extending to the rectum, with bilateral grade 1 hydronephrosis due to ureteral compression (Figure 1). No ascites was present, and peritoneal washings were obtained. The uterus, bilateral ovaries, and tubes appeared normal. The inferior mesenteric artery was sacrificed for en bloc resection. The patient underwent low anterior resection with complete excision of the mass and primary anastomosis (Figure 2). Frozen pathology indicated a spindle cell tumor of unclear primary origin, pending final histopathology. Postoperative recovery was uneventful with no early complications.

Discussion: Mesenteric spindle cell tumors are rare neoplasms that include a heterogeneous group such as gastrointestinal stromal tumors (GIST), desmoid-type fibromatosis, and other mesenchymal sarcomas. Because of their deep intra-abdominal location and potential to grow to large sizes, they may mimic adnexal masses on preoperative imaging, particularly in young women presenting with pelvic symptoms. Several reports have highlighted that even advanced imaging modalities may fail to accurately determine the tumor origin when lesions displace adjacent pelvic organs. In such cases, intraoperative assessment and frozen section analysis become essential to guide the surgical strategy. Complete surgical excision with negative margins remains the cornerstone of treatment for most mesenteric spindle cell tumors. Our case further emphasizes the importance of multidisciplinary collaboration to achieve optimal oncologic resection while preserving reproductive organs in young patients.

Conclusion: Mesenteric spindle cell tumors may masquerade as adnexal masses, underscoring the need for vigilant preoperative imaging interpretation and intraoperative frozen section to guide extent of resection. Multidisciplinary cytoreductive surgery facilitates complete excision without fertility compromise in young patients, optimizing oncologic outcomes and highlighting the value of collaborative expertise in ambiguous pelvic neoplasms.

Anahtar Kelimeler: Adnexal disease, cytoreduction surgical procedure, mesenteric neoplasm

Figure 1: Intraoperative view of the pelvic mass.

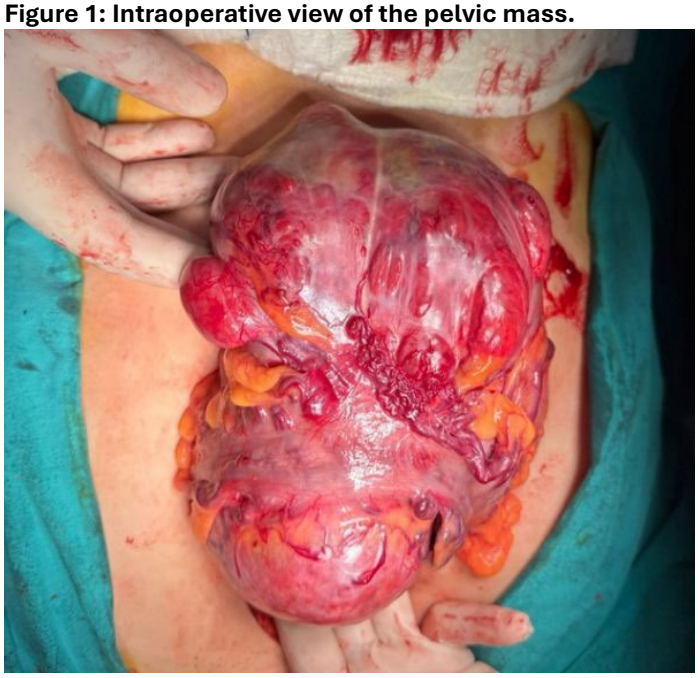

Figure 2: Total excision of the mass with low anterior resection

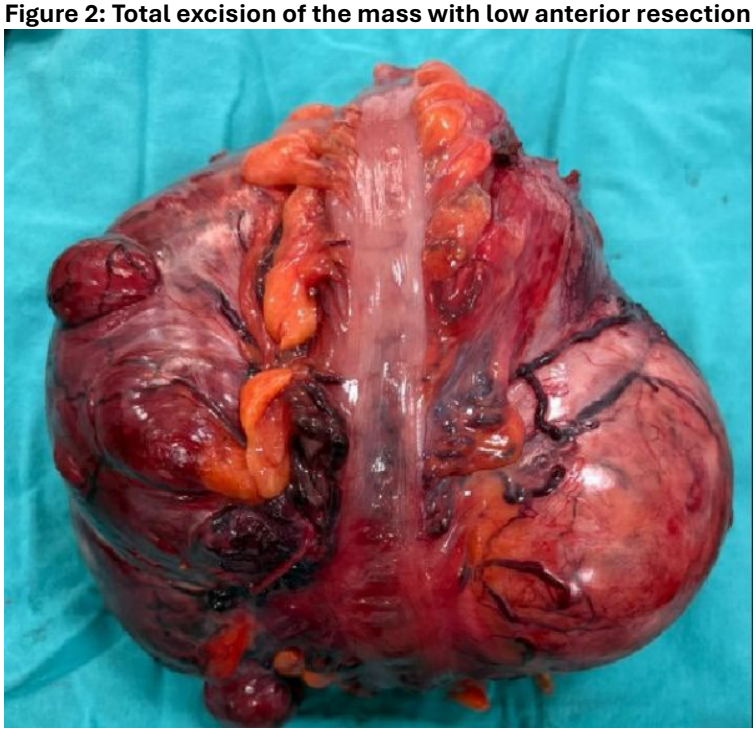

[PS-003]

Isolated pulmonary recurrence of pelvic synovial sarcoma after two successful pregnancies without adjuvant therapy: A rare case report

Esra Keleş[1], Uğur Kemal Öztürk[1], Damlanur Yücel[1], Fatih Şanlıkan[1], Özge Nur Gülen[1], Ümmügülsüm Kuyucu[1], Sahra Sultan Kara[2], İsmail Bağlar[2], Murat Api[1]
[1]Health Sciences University Kartal Dr. Lütfi Kırdar City Hospital, Department of Gynecological Oncology, İstanbul
[2]Health Sciences University Kartal Dr. Lütfi Kırdar City Hospital, Department of Gynecology and Obstetrics, İstanbul

Introduction:
Synovial sarcoma (SS) is a rare, high-grade soft tissue sarcoma with a marked tendency for local recurrence and pulmonary metastasis. The influence of pregnancy-related hormonal changes on SS behavior is not well established. We report an unusual clinical course of a young woman with pelvic SS who remained free of local recurrence following complete surgical resection and experienced isolated pulmonary metastasis only after two consecutive pregnancies.

Case:
A 28-year-old woman presented with a large pelvic mass in May 2023. Magnetic resonance imaging demonstrated a pelvic mass independent of the uterus (Figure 1). At surgery, the uterus and bilateral ovaries appeared normal. Wide excision of the pelvic mass was performed with negative margins (R0 resection). Histopathology confirmed synovial sarcoma. The patient declined adjuvant chemotherapy or radiotherapy to preserve fertility. Subsequently, she completed two full-term pregnancies, during which routine surveillance showed no evidence of local recurrence. During follow-up in December 2025, imaging revealed a solitary pulmonary nodule consistent with metastatic SS, while evaluation of the primary pelvic site demonstrated no recurrence. The patient remained asymptomatic and clinically stable.

Discussion:
Pelvic SS is an uncommon malignancy in which complete surgical resection is the primary determinant of local disease control. In this patient, R0 resection allowed prolonged local disease-free survival despite the absence of adjuvant therapy and exposure to pregnancy-related hormonal changes. The subsequent development of a solitary pulmonary metastasis underscores the ongoing risk of distant recurrence, even when local control is achieved.
This case aligns with literature emphasizing the importance of complete surgical excision and supports the notion that, in selected young patients, fertility-sparing approaches can be considered without necessarily compromising local disease control. While hormonal influences during pregnancy did not appear to accelerate local recurrence in this instance, clinicians should remain vigilant for distant metastases and continue long-term surveillance. These observations may inform counseling and management strategies for reproductive-aged women diagnosed with SS.

Conclusion:
This report illustrates that complete surgical resection in pelvic SS can provide durable local control, even in the absence of adjuvant therapy and following pregnancy. Nonetheless, the potential for delayed distant metastasis persists, reinforcing the need for long-term follow-up. Fertility preservation may be feasible in carefully selected patients without adversely affecting local oncologic outcomes.

Anahtar Kelimeler: Pelvic synovial sarcoma, pregnancy, pulmonary metastasis

Figure 1. Magnetic resonance imaging of a 15x10 cm pelvic mass.



[PS-004]

Disseminated gastrointestinal signet-ring cell adenocarcinoma mimicking ruptured ectopic pregnancy with DIC and elevated β-hCG: A rare case of tubal metastasis

Enes Akdan[1], Uğur Kemal Öztürk[2]
[1]Health Sciences University Kartal Dr. Lütfi Kırdar City Hospital, Department of Gynecology and Obstetrics, İstanbul
[2]Health Sciences University Kartal Dr. Lütfi Kırdar City Hospital, Department of Gynecological Oncology, İstanbul

Introduction:
Acute abdominal pain with positive β-human chorionic gonadotropin (β-hCG) in reproductive-age women is most commonly suggestive of ectopic pregnancy and often necessitates urgent surgical evaluation. However, rare non-gestational malignancies may present with low-level β-hCG positivity and mimic gynecologic emergencies. Advanced gastrointestinal adenocarcinomas may also present with disseminated intravascular coagulation (DIC), a life-threatening coagulopathy associated with high mortality. Tubal metastasis from gastrointestinal malignancies is extremely rare.

Case Presentation:
A reproductive-age woman presented with acute abdominal pain. Laboratory evaluation showed hemoglobin 7.2 g/dL, β-hCG 57 IU/L (confirmed on repeated measurements), and severe thrombocytopenia (22,000/μL). Follow-up tests demonstrated progressive hemoglobin decline to 5.1 g/dL, platelets 13,000/μL, diffuse intra-abdominal fluid, and a DIC score of 7. Due to hemodynamic deterioration and suspected ruptured ectopic pregnancy, diagnostic laparoscopy was performed six hours after admission following platelet transfusion. Intraoperatively, diffuse serohemorrhagic fluid and a hydropic right fallopian tube were observed, while both ovaries appeared normal. Right salpingectomy and endometrial curettage were performed. No gestational tissue was identified in curettage specimens. The patient was discharged on postoperative day three but was readmitted two days later with recurrent ascites. During further evaluation, she developed intracranial hemorrhage secondary to DIC and died on hospital day five. Histopathology of the fallopian tube revealed metastatic signet-ring cell adenocarcinoma. Immunohistochemistry demonstrated CK7 negativity with CK20 and CDX2 positivity, while β-hCG and PAX8 were negative, supporting a gastrointestinal—most likely colorectal—origin. Tumor markers were markedly elevated (CA19-9: 10,567 U/mL; CEA: 310 ng/mL). Magnetic resonance imaging also demonstrated bone infiltration, suggesting disseminated disease.

Discussion:
This case illustrates several important diagnostic challenges. First, although β-hCG positivity typically indicates pregnancy, non-gestational malignancies may rarely cause low-level β-hCG elevation and lead to diagnostic confusion. In such cases, reliance solely on β-hCG may result in misinterpretation of the clinical picture. Second, malignancy-associated DIC is a well-recognized but often under-recognized complication of advanced gastrointestinal cancers. Tumor-related activation of the coagulation cascade can result in severe thrombocytopenia, consumption coagulopathy, and life-threatening bleeding complications such as intracranial hemorrhage. In contrast, primary coagulopathy is uncommon in ectopic pregnancy; therefore, the presence of profound thrombocytopenia or DIC should raise suspicion for alternative systemic causes. Finally, metastasis of gastrointestinal adenocarcinoma to the fallopian tube is extremely rare. While ovarian metastases from gastrointestinal tumors are relatively well described, isolated tubal involvement is seldom reported and may present with symptoms mimicking gynecologic emergencies.

Conclusion:
β-hCG positivity does not always indicate pregnancy. In patients presenting with suspected ectopic pregnancy accompanied by severe thrombocytopenia or DIC, underlying systemic malignancy should be considered. Gastrointestinal cancers may rarely present with tubal metastasis and mimic acute gynecologic conditions. Malignancy-associated DIC may progress rapidly and lead to fatal complications.

Anahtar Kelimeler: Ectopic pregnancy mimic, Signet-ring cell adenocarcinoma, Tubal metastasis

[PS-005]
Şilöz asit ile prezente olan Meigs sendromu: Nadir bir olgu sunumu

Gülin Özuyar Şimşek, Süleyman Özen, Muzaffer Sancı
İzmir Şehir Hastanesi, Jinekolojik Onkoloji Cerrahisi Kliniği, İzmir, Türkiye

Amaç:. Meigs sendromu; plevral efüzyon, asit ve benign over tümörü ile karakterize nadir görülen klinik bir tablodur.Genellikle over fibromu ile ilişkili olup ovaryan tümörün cerrahi olarak eksize edilmesi sonrasında plevral efüzyonun ve asitin gerilemesi Meigs sendromunda tipiktir. Asit sıklıkla seröz vasıfta olmakla birlikte, şilöz asit varlığı oldukça nadir olarak görülmektedir. Şilöz asit, lenfatik sistemden kaynaklanan ve triliserid miktarı açısından zengin sıvı ile karakterizedir. Bu olgu sunumunda,şilöz asit ile prezente olan ve yapılan cerrahi sonrası gerileyen nadir bir Meigs sendromu vakasının sunulması amaçlanmıştır.

Yöntem: 52 yaşında,nullipar,ek hastalığı olmayan kadın hasta, nefes darlığı ve progresif karın şişliği şikayetleri ile merkezimize başvurdu.Yapılan fizik muaynede sol hemitoraksta solunum seslerinde azalma ve yaygın abdominal distansiyon saptandı.Yapılan görüntülemelerde (toraks BT ve tüm batın MR), sağ over kaynaklı yaklaşık 17 cm solid kitle,yaygın asit ve sol plevral efüzyon izlendi. Hastaya uygulanan torasentez ve parasentez sonucu elde edilen sıvının süt beyazı görünümde olduğu ve trigliserid düzeyinin yüksek olduğu belirlenerek şilöz asit tanısı konuldu. Tümör belirteçlerinden CA 125:2005 U/mL olarak bulundu. Hastaya operasyon planlandı; total abdominal histerektomi,frozen uygulandı.Frozen patoloji fibrom olarak bildirildi.

Bulgular:. Yapılan postoperatif histopatolojik değerlendirme sonucunda lezyonun benign over fibromu ile uyumlu olduğu saptandı.Postoperatif dönemde hastanın plevral efüzyonunun ve asitinin belirgin şekilde gerilediği ve takiplerde tamamen kaybolduğu izlendi. Buna paralel olarak hastanın şikayetleri de tamamen geriledi.

Sonuç: Meigs sendormu nadir görülen klinik bir durum olmakla birlikte,özellikle over kaynaklı benign kitleler ile birlikte plevral efüzyon ve asit varlığında ayırıcı tanıda akılda tutulmalıdır. Şilöz asit ile birlikteliği oldukça nadir olup,maligniteyi taklit edebilen klinik bir tabloya neden olabilir. Bu nedenle dikkatli bir değerlendirme yapılması önem arz etmektedir. Cerrahi olarak tümörün eksize edilmesi çoğunlukla hem tanısal hem de tedavi edici olup,asit ve plevral efüzyonun gerilemesi ile sonuçlanır. Sunulan bu olgu,Meigs sendromunun atipik bir prezentasyonu olan şilöz asit ile birlikteliğini göstermesi açısından literatüre katkı sağlamaktadır.

Anahtar Kelimeler: Meigs, fibrom, asit

[PS-006]
Cerrahi evrelenmiş evre 1 endometrioid endometrium kanserinde hastalıksız sağkalımı belirleyen faktörler

Arife Ebru Taşcı
Ankara Bilkent Şehir Hastanesi, Jinekolojik Onkoloji Cerrahisi Kliniği, Ankara

Amaç
Erken evre endometrium kanserinde evre, grade, myometriyal invazyon derinliği ve lenfovasküler alan invazyonu (LVSI) onkolojik sonuçları belirlemektedir [1-5]. Çalışmamızda, evre I endometrioid endometrium kanserinde klinikopatolojik özelliklerin ve hastalıksız sağkalımı (HS) etkileyen prognostik faktörlerin tanımlanması amaçlandı.
Gereç ve Yöntem
Lenfadenektomi yapılmış evre I endometrioid endometrium kanserli 149 hasta retrospektif olarak değerlendirildi. Non-endometrioid tümör tipi olanlar ve senkronize malignitesi olanlar çalışmaya dahil edilmedi. HS cerrahiden rekürrense veya son takip edilen zamana kadar olan süre olarak tanımlandı. Yaşam analizi Kaplan–Meier yöntemiyle değerlendirildi ve sonuç log-rank testiyle karşılaştırıldı. Evrelemede FIGO 2009 kriterleri kullanıldı.
Bulgular
Çalışma grubunun ortalama yaşı 61.9±9.9 yıldı. Ortanca tümör boyutu 40 mm (aralık; 2-120) ve ortanca çıkarılan lenf nodu sayısı 35'ti (aralık; 2-105). Evre hastaların %59.7'sinde IA'ydı. Grade düzeyi hastaların %54.4'ünde 1, %36.2'sinde 2 ve %9.4'ünde 3'tü. Myometriyal invazyon hastaların %6'sında yokken %40.3'ünde >=%50'ydi. Çalışma grubunun %14.8'inde LVSI mevcuttu. Peritoneal sitoloji tüm olgularda negatifti (Tablo 1). Hastaların %44.3'ünün adjuvan radioterapi aldığı ve evre IB'de adjuvan radioterapinin belirgin şekilde daha fazla verildiği (%90 vs. %13.5; p<0.0001) belirlendi. Ortanca takip süresi 25 aydı (aralık; 1-50). Bu süre içinde 7 hastada (%4.7) rekürrens geliştiği ve bunlardan 1'inin (%0.7) hastalıktan dolayı kaybedildiği saptandı. Rekürrenslerin 4'ü sistemik rekürrens şeklindeydi. Çalışma grubunda 5 yıllık HS %93 ve genel sağkalım %99'du. Yaş, evre, grade düzeyi, myometrial invazyon varlığı ve derinliği, tümör boyutu, servikal glandüler yayılım, LVSI, çıkarılan lenf nodu sayısı, adjuvan tedavi alıp almadığı HS ile ilişkili değildi (Tablo 2). Ancak, evre (IA vs. IB) ve grade düzeyi (1-2 vs. 3) anlamlı olma eğilimindeydi. 5 yıllık HS ileri evrede (%96 vs. %87; p=0.071) ve grade 3'te (%95 vs. %75; p=0.054) daha kötüydü. Bu iki parametreyi bir arada değerlendirdiğimizde (evre IB ve grade 3 vs. diğerleri) HS belirgin olarak yüksek riskli hasta grubunda (evre IB ve grade 3) daha düşüktü. 5 yıllık HS bu hasta grubunda %33 iken çalışma grubunun geri kalanında %95'ti (p<0.001) (Tablo 2).
Sonuç
Cerrahi evrelenmiş evre I endometrioid endometrium kanserinde onkolojik sonuçlar iyi olmakla birlikte özellikle evre IB grade 3'te belirgin biçimde kötüleşmekteydi. Bulgularımız, bu hasta grubunda mutlaka adjuvan tedavi verilmesi gerektiğini göstermektedir.

Kaynaklar
1. Concin N, Matias-Guiu X, Vergote I, et al. ESGO/ESTRO/ESP guidelines for the management of patients with endometrial carcinoma. Int J Gynecol Cancer. 2021;31(1):12-39.
2. Berek JS, Matias-Guiu X, Creutzberg C, et al. FIGO staging of endometrial cancer: 2023. J Gynecol Oncol. 2023;34(6):e77.
3. Creutzberg CL, van Putten WLJ, Koper PCM, et al. Surgery and postoperative radiotherapy versus surgery alone for patients with stage-1 endometrial carcinoma: multicentre randomised trial. Lancet. 2000;355(9213):1404-11.
4. Nout RA, Smit VTHBM, Putter H, et al. Vaginal brachytherapy versus pelvic external beam radiotherapy for patients with endometrial cancer of high-intermediate risk (PORTEC-2): an open-label, non-inferiority, randomised trial. Lancet. 2010;375(9717):816-23.
5. de Boer SM, Powell ME, Mileshkin L, et al. Adjuvant chemoradiotherapy versus radiotherapy alone for women with high-risk endometrial cancer (PORTEC-3): final results of an international, open-label, multicentre, randomised, phase 3 trial. Lancet Oncol. 2018;19(3):295-309.

Anahtar Kelimeler: Endometrioid endometrium kanseri, Hastalıksız sağ kalım, Rekürrens

Tablo 1. Genel Özellikler (n=149)

Tablo 1. Genel Özellikler (n=149)

Faktör		Ortalama±SD	Ortanca (Aralık)
Yaş (yıl)		61.9±9.9	62 (27-81)
Tümör boyutu (mm)		44.4±24.2	40 (2-120)
Çıkarılan lenf nodu sayısı		36.3±19.6	35 (2-105)
		n	%
2009 FIGO evre	IA	89	59.7
	IB	60	40.3
FIGO grade	1	81	54.4
	2	54	36.2
	3	14	9.4
Myometrial invazyon	Yok	9	6
	<1/2	80	53.7
	≥1/2 [1]	60	40.3
Servikal yayılım	Yok	144	96.6
	Glandüler	5	3.4
Lenfovasküler alan invazyonu	Negatif	127	85.2
	Pozitif	22	14.8
Peritoneal sitoloji	Negatif	149	100
	Pozitif	-	-

[1]: Seromi yayılımı olan hastalar dahil değil

Tablo 2. Hastalıksız yaşam oranını belirleyen faktörler

Tablo 2. Hastalıksız yaşam oranını belirleyen faktörler

Faktör		5-yıl Hastalıksız Yaşam (%)	*p* Değeri
Yaş [1]	<62	94	*0.698*
	≥62	93	
Yaş [2]	<65	95	*0.295*
	≥65	91	
FIGO 2009 evre	IA	96	*0.071*
	IB	87	
FIGO grade	1	95	*0.155*
	2	96	
	3	75	
FIGO grade	1 ve 2	95	*0.054*
	3	75	
FIGO 2009 evre ve FIGO grade	Diğerleri	95	***<0.001***
	IB ve grade 3	33	
Myometrial invazyon	Yok	100	*0.187*
	<1/2	96	
	≥1/2 [3]	87	
Tümör boyutu (mm) [1]	≤40	96	*0.155*
	>40	90	
Servikal yayılım	Negatif	94	*0.088*
	Glandüler	80	
Lenfovasküler alan invazyonu	Negatif	94	*0.939*
	Pozitif	91	
Çıkarılan lenf nodu sayısı [1]	≤35	94	*0.626*
	>35	93	
Adjuvan tedavi	Almadı	93	*0.956*
	Aldı	94	

[1]: Ortanca değerler;
[2]: Geriatrik yaş
[3]: Servical yayılımı olan hastalar dahil değil;

[PS-007]
Radikal Histerektomi Planlanan Serviks Kanseri Hastasında İnsidental Pelvik Ektopik Böbrek; Olgu Sunumu

Damla Özdemir, Emine Özturan, Alperen Soğancı, Polat Dursun
Ufuk Üniversitesi Tıp Fakültesi, Kadın Hastalıkları ve Doğum Ana Bilim Dalı, Ankara

GİRİŞ
Ektopik pelvik böbrek, embriyolojik gelişim sürecinde böbreğin normal retroperitoneal lojuna çıkamaması sonucu ortaya çıkan anatomik bir farklılıktır. Üreterlerin ve iliak damarların diseksiyonunun yapıldığı olgularda pelvis yerleşimli bir böbreğin bulunması cerrahiyi zorlaştırabilmekte ve komplikasyon riskini arttırmaktadır. Bu olgu sunumunda serviks kanseri (skuamöz hücreli karsinom) tanısı almış ve preoperatif değerlendirmede sol böbreğin pelvik yerleşimli olduğu tespit edilen bir hastaya başarıyla uygulanan Tip 2 Radikal Histerektomi (Wertheim Operasyonu) ve Lenf Nodu Diseksiyonu anlatılmaktadır.

OLGU SUNUMU
60 yaşında Gravida 3, Parite 2 kadın hasta yapılan rutin smear taramasında HPV tip 16 pozitifliği ve ASCUS raporlanması üzerine kolposkopik değerlendirmeye alınmış; yapılan kolposkopik biyopsi sonucunda Skuamöz Hücreli Karsinom tanısı alması sonucunda tarafımıza başvurmuştur. Hastaya preoperatif olarak cerrahi evreleme ve anatomi değerlendirilmesi amacıyla yapılan pelvik ve üst batın MR görüntülemesinde serviks seviyesinde 4 mm'lik tümöral oluşum saptanmasına ek olarak sol böbreğin normal şartlar altında olması gereken yer olan retroperitoneal lojda izlenmediği ve pelvise lokalize olduğu raporlanmıştır.

Preoperatif anestezi konsültasyonundan ASA 3 risk skoru alan, apendektomi ve hipotiroidi haricinde geçirilmiş cerrahisi ve komorbiditesi olmayan hastaya SCC ön tanısı ile genel anestezi altında Wertheim ameliyatı ve Bilateral Pelvik Lenf Nodu Diseksiyonu yapılması planlandı. Bu çerçevede batına pfannelstiel insizyon ile girilmesiyle uterus ve adneksler atrofik yapıda olduğu; sol böbreğin ise pelvis yerleşimli olduğu gözlemlendi. Bilateral pararektal ve paravezikal alanlar genişletilerek eksternal iliak ve obturator lenf nodları disseke edildi. Ektopik böbrek komşuluğunda retroperitoneal diseksiyona özen gösterilerek bilateral üreter ve uterin arterlerin hipogastrik arter seviyesine kadar desketelizasyonu tamamlandı ve bu seviyeden bağlandı. İntraoperatif komplikasyon gelişmeksizin operasyon 90 dakikada tamamlandı. Postoperatif değerlendirilmeler sonrasında takipleri sorunsuz seyreden hasta 3. gününde şifa ile taburcu edildi.

SONUÇ VE TARTIŞMA
Sunumu yapılmış bu olguda Serviks Kanseri (SCC) tanısı ve nadir bir anatomik varyasyon olan ektopik böbrek birlikteliği olan hastaya cerrahi tedavi uygulanan Tip 2 Radikal Histerektomi ve Lenf Nodu Diseksiyonu başarı ile tamamlanmıştır. İntraoperatif dönemde majör vasküler yada ürolojik komplikasyon yaşanmaması cerrahi anlamda olumlu bir sonuç olması ile birlikte böbreğin pelvik lokalizasyonu bu işlemin zorluğunu belirgin şekilde arttırmaktadır. Bu noktada preoperatif radyolojik görüntülemeler ile anatomik haritalandırma yapılması ve intraoperatif süreçte dikkatli şekilde retroperitoneal diseksiyon tekniklerinin kullanılması değişkenlik gösteren anatomik referans noktalarının güvenle değerlendirilmesi, iyatrojenik yaralanma risklerinin en aza indirilmesi ve anatomik varyasyon halinde cerrahi stratejinin buna uyumlu şekilde yönetilmesi bu olgu sunumunun kilit noktasını oluşturmaktadır.

KAYNAKLAR
1-Selçuk, İ., Ersak, B., Tatar, İ., Güngör, T., & Huri, E. (2019). Basic clinical retroperitoneal anatomy for pelvic surgeons. Turkish journal of obstetrics and gynecology, 15(4), 259.
2-Querleu, D., & Morrow, C. P. (2008). Classification of radical hysterectomy. The lancet oncology, 9(3), 297-303.

Anahtar Kelimeler: serviks kanseri, radikal histerektomi, insidental pelvik ektopik böbrek

pelvik ektopik böbrek-1



pelvik ektopik böbrek-2

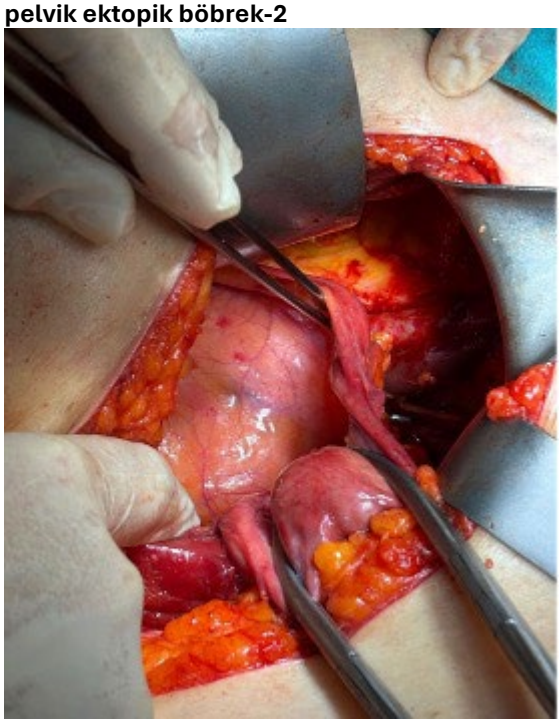

[PS-008]
Nadir Görülen Bir Jinekolojik Patoloji: Miyomektomi Zemininde Saptanan STUMP Olgusu

Damla Özdemir, Emine Özturan, Alperen Soğancı, Bilge Pınar Keskinsoy, Polat Dursun
Ufuk Üniversitesi Tıp Fakültesi, Kadın Hastalıkları ve Doğum Ana Bilim Dalı, Ankara

GİRİŞ
Uterin STUMP (Smooth Muscle Tumors of Uncertain Malignant Potential) histolojik olarak benign karakterli leiomyom ile malign karakterli leomyosarkom spektrumu arasında yer alan, oldukça nadir görülen ve malignite potansiyeli net bir şekilde öngörülemeyen düz kas tümörlerindendir. Genel olarak preoperatif dönemde miyom tanısı alır ve kesin tanı ancak miyomektomi yada histerektomi operasyonu sonrasında çıkartılan materyalin histopatolojik olarak incelenmesiyle konulabilmektedir. Biyolojik seyrindeki malignite konusundaki belirsizlikler ve maligniteye dönüşebilme riski bu tümörlerin cerrahi yönetimi ve postoperatif takip açısından zorlu bir süreç oluşturmaktadır. Bu posterde miyomektomi sonrası patolojisi STUMP olarak raporlanmış ve kliniğimizde evreleme/debulking cerrahisi uygulanmış bir hastanın sunumu yapılmıştır.

OLGU SUNUMU

42 yaşında; Gravida 4,Parite 4 olan kadın hasta yaklaşık 3 ay önce dış merkezde miyom ön tanısıyla miyomektomi geçirmiş olup çıkartılan 8x6 cm boyutlarındaki materyalin patoloji sonucunun “sitolojik atipi ve sellülarite artışı içeren, ancak nekroz izlenmeyen STUMP” olarak raporlanması üzerine, onkolojik açıdan inceleme yapılması ve ileri cerrahi planlanması için tarafımıza refere edilmiştir. Preoperatif olarak anesteziden cerrahi için onay alınarak hastaya jinekolojik onkoloji prensiplerine uygun şekilde operasyon planlanmıştır. Batına pfannenstiel insizyon ile girilmiş, uterusun, tubaların ve overlerin atrofik olarak görülmesi üzerine hastaya Total Abdominal Histerektomi, Bilateral Salpingo-Ooferektomi (TAH+BSO), Bilateral Pelvik (Eksternal İliak ve Obturator) Lenf Nodu Diseksiyonu ve Omentum biyopsisi uygulanması sonrasında batın içi yıkama sıvısından sitoloji örneği alınmıştır. İntraoperatif komplikasyon gelişmeyen ve sonrasında postoperatif dönemi stabil seyreden, vital bulguları normal olan, spontan diürezi ve gaz çıkışı olan hasta postoperatif 3.gününde şifa ile taburcu edilmiştir.

TARTIŞMA

STUMP olguları, net bir şekilde leiomyosarkom niteliğinde olmasa da literatüre bakıldığında %8,7 ile %11 arasında değişen oranlarda nüks etme ve metastaz riski barındırdığından dolayı dikkatle yönetilmesi önem arz etmektedir. Tedavi seçimi yapılırken hastanın yaşını ve fertilite isteğini değerlendirmek gereklidir. Fertilite isteği olmayan hastalarda standart tedavi yaklaşımı olgumuzda da olduğu gibi Histerektomi ve Bilateral Salpingo-ooferektomidir.

Ancak bizim olgumuzda da görülebileceği gibi miyomektomi sonrasında “tesadüfi” olarak yakalanmış STUMP vakalarında hastalığın gerçek yayılımını belirlemek ve okült maligniteyi dışlayabilmek için pelvik lenf nodu diseksiyonu, omentektomi ve sitolojiyi içeren sekonder bir evreleme cerrahisi oldukça rasyonel ve güvenli bir yaklaşımdır. Nükslerin yıllar sonra bile ortaya çıkabileceği göz önünde bulundurulduğunda bu cerrahi yaklaşım yalnızca kesin tanıyı sağlamaz aynı zamanda hastanın uzun dönem sağ kalım oranını maksimize etmektedir.
SONUÇ

Miyom ön tanısı ile opere edilen hastalarda STUMP tanısı her ne kadar nadir gözlense de atlanmaması gereken sürpriz bir tanıdır. Kesin tanı sonrasında hastanın jinekolog onkologlar tarafından değerlendirilmesi, operasyon sonrası rezidü doku bırakılmaması ve evrelemenin tamamlanması hastalığın yönetilmesi açısından anahtar rol oynamaktadır. Bu hastalarda cerrahi sonrası uzun dönem ve yakın klinik izlem hayati önem arz etmektedir.

KAYNAKLAR
1-W. H. O. Classification WHO Classification of Tumours Editorial Board, Who Classification of Tumours Editorial. Female Genital Tumours: Who Classification of Tumours. (2020) ISBN: 9789283245049
2-Dall’Asta A, Gizzo S, Musarò A, Quaranta M, Noventa M, Migliavacca C, et al. Uterine smooth muscle tumors of uncertain malignant potential (STUMP): pathology, follow-up and recurrence. Inter J Clin Experiment Pathol. 2014;7(11):8136–42.
3-Bogani, G., Croce, S., Scambia, G., Froyman, W., Raspagliesi, F., & Amant, F. (2025). Fertility-sparing approach for uterine smooth muscle tumors of uncertain malignant potential. International Journal of Gynecological Cancer, 35(6), 101822.

Anahtar Kelimeler: Miyomektomi, STUMP, TAH-BSO

[PS-009]
Retroperitonun Gizli Tümörü: Retroperitoneal Liposarkom Olgu Sunumu

Emine Özturan, Damla Özdemir, Polat Dursun
Ufuk Üniversitesi Tıp Fakültesi, Kadın Hastalıkları ve Doğum Ana Bilim Dalı, Ankara

GİRİŞ
Liposarkomlar mezenkimal kökenli malign yumuşak doku tümörleri olup en sık retroperitoneum ve ekstremitelerde görülür. Jinekolojik sistemde uterus kaynaklı liposarkomlar oldukça nadirdir. Bu tümörler klinik ve radyolojik olarak sıklıkla benign uterin kitlelerle karışabilmektedir. Tanı genellikle cerrahi sonrası yapılan histopatolojik inceleme ile konulmaktadır. Bu çalışmada uterusta liposarkom tanısı alan hastanın klinik özellikleri, cerrahi tedavisi ve takip süreci sunulmuştur.

OLGU SUNUMU
60 yaşında kadın hasta kliniğimize karında sertlik şikayetiyle başvurdu. Hastanın öyküsünde Ocak 2024 tarihinde karında sertlik ve şişlik nedeniyle başka bir merkezde değerlendirilmiş olduğu ve Haziran 2024 tarihinde karın içinden yaklaşık 7 kg ağırlığında sarkom kitlesi eksize edildiği öğrenildi.Ameliyat sonrası erken dönemde gelişen hemoraji nedeniyle hasta postoperatif ilk gün tekrar opere edilmiştir. Hasta 2024 yılı içerisinde toplam 9 kür kemoterapi tedavisi almıştır. Hastanın özgeçmişinde diyabetes mellitus öyküsü bulunmakta olup düzenli ilaç kullanımı olmadığı öğrenildi. Ayrıca periferik arter hastalığı nedeniyle rivaroksaban (Xarelto 20 mg) kullanımı olduğu bildirilmiştir. Soygeçmişinde kızında meme kanseri öyküsü olduğu öğrenildi. Mevcut değerlendirme sonucunda hastaya sitoredüktif cerrahi ve insizyonel herni onarımı planlanarak cerrahi tedavi uygulandı.

HASTA YÖNETİMİ
Genel anestezi altında göbek altı ve üstünü içeren median insizyonla batına girildi. Batın ön duvarına yapışık insizyonel herni ve yaygın intraabdominal adhezyonlar izlendi. Adhezyonlar keskin ve künt diseksiyon ile ayrılarak batın eksplorasyonu yapıldı. Barsak pasajını sağlamak ve anatomiyi restore etmek amacıyla barsaklar arasındaki adhezyonlar makas ve koter yardımıyla diseke edildi.Pelviste sağ lateral bölgede iliak damarlar, üreter ve sigmoid kolona komşu yaklaşık 7 cm boyutlarında retroperitoneal kitle saptandı. Retroperitoneal alana girilerek bilateral üreterler vizualize edilip, kitle çevre dokulardan diseksiyon ile ayrılarak eksize edildi. Ayrıca sağ iliak arter komşuluğunda ve sakrum önünde yaklaşık 4–5 cm boyutlarında bilobüle presakral kitle palpe edilerek eksize edildi. Omentektomi yapılarak çıkarılan kitleler ve omentum batın dışına alındı. Pelvise Foley dren yerleştirildi. Fasya 1/0 loop PDS ile kontinü, cilt altı 2/0 Vicryl, cilt 2/0 Prolen matres sütür ile kapatıldı.

SONUÇ
Uterin liposarkom oldukça nadir görülen malign mezenkimal tümörlerdendir. Klinik ve radyolojik olarak benign uterin kitlelerle karışabilmesi nedeniyle kesin tanı çoğunlukla histopatolojik inceleme ile konulmaktadır.Erken tanı ve uygun cerrahi tedavi hastalık yönetiminde önemlidir. Nüks ve metastaz riski nedeniyle hastaların uzun dönem takip edilmesi önerilmektedir.

KAYNAKLAR
1-Haddox CL, Hornick JL, Baldini EH, Keedy VL, Riedel RF. Diagnosis and management of dedifferentiated liposarcoma: A multidisciplinary position statement. Cancer Treat Rev. 2024 Dec;131:102846. doi: 10.1016/j.ctrv.2024.102846. Epub 2024 Oct 18. PMID: 39454547.
2-Chamberlain F, Benson C, Thway K, Huang P, Jones RL, Gennatas S. Pharmacotherapy for liposarcoma: current and emerging synthetic treatments. Future Oncol. 2021 Jul;17(20):2659-2670. doi: 10.2217/fon-2020-1092. Epub 2021 Apr 21. PMID: 33880964.
3-Lee ATJ, Thway K, Huang PH, Jones RL. Clinical and Molecular Spectrum of Liposarcoma. J Clin Oncol. 2018 Jan 10;36(2):151-159. doi: 10.1200/JCO.2017.74.9598. Epub 2017 Dec 8. PMID: 29220294; PMCID: PMC5759315.
4-Tyler R, Wanigasooriya, Almond M, Ford S, Desai A, Beggs A. A review of retroperitoneal liposarcoma genomics. Cancer Treat Rev. 2020 Jun;86:102013. doi: 10.1016/j.ctrv.2020.102013. Epub 2020 Mar 28. PMID: 32278233.
5-Marjiyeh-Awwad R, Mansour S,Giant Retroperitoneal Liposarcoma: Correlation Between Size and Risk for Recurrence. World J Oncol. 2022 Oct;13(5):244-248. doi: 10.14740/wjon1528. Epub 2022 Oct 22. PMID: 36406196; PMCID: PMC9635795.

Anahtar Kelimeler: retroperitoneal liposarkom, TAH-BSO

retroperitoneal liposarkom-1



retroperitoneal liposarkom-2



[PS-010]
Vulvar Malign Melanom Olgusunda Metakron Meme Kanseri

Damla Özdemir, Polat Dursun
Ufuk Üniversitesi Tıp Fakültesi, Kadın Hastalıkları ve Doğum Ana Bilim Dalı, Ankara

GİRİŞ
Vulvar malign melanom, jinekolojik maligniteler arasında nadir görülen ancak agresif seyirli bir tümördür. Prognoz başlıca tümör invazyon derinliği ve bölgesel lenf nodu tutulumu ile ilişkilidir. Vulvanın kompleks lenfatik drenajı ise metastatik yayılım paterninin öngörülmesini güçleştirebilir.

OLGU
Altmış dört yaşındaki kadın hastaya, sağ labium majusta lokalize vulvar malign melanom (Breslow 5 mm, Clark düzeyi IV) tanısıyla radikal vulvektomi ve ipsilateral inguinal lenf nodu diseksiyonu uygulandı. İlk patolojik değerlendirmede ipsilateral lenf nodu metastazı saptanmadı. İzlemin birinci yılında erken evre metakron meme kanseri tanısı alan hastada, 22. ayda izole sol inguinal lenf nodu nüksü gelişti ve yeniden opere edildi.

TARTIŞMA
Başlangıçta ipsilateral nodların negatif olduğu lateralize bir tümörde geç dönemde kontralateral inguinal nüks gelişmesi, vulvanın bilateral ve değişken lenfatik drenajını göstermektedir. Bu olgu, vulvar malign melanomda uzun dönem yakın izlemin ve multidisipliner yaklaşımın önemini vurgulamaktadır.

SONUÇ
Primer vulvar malign melanomda ipsilateral lenf nodları negatif sonuçlansa bile yüksek Breslow; invazyon derinliği (5 mm ve üzeri) bu malignitenin sistemik yada aberran lenfatik yollarla yayılabilme potansiyeline sahip olduğunu göstermektedir. Bu hasta popülasyonunda metakron meme kanseri gibi ikinci primer malignitelerin gelişme riski yüksek olduğu için; jinekolojik muayene, PET-CT ve meme taramalarını içeren sıkı ve multidisipliner onkolojik takipler hayat kurtarıcıdır.

KAYNAKLAR
1. Wohlmuth, C., & Wohlmuth-Wieser, I. (2021). Vulvar Melanoma: Molecular Characteristics, Diagnosis, Surgical Management, and Medical Treatment. American Journal of Clinical Dermatology, 22(5), 639-651.
2. Manci, N., et al. (2022). Vulvar Malignant Melanoma: A Narrative Review. Cancers, 14(21), 5217.
3. Holder, A., et al. (2020). Diagnosis and Management of Vulvar Malignant Melanoma: An Uncommon and Aggressive Mucosal Melanoma. American College of Surgeons Case Reviews, 3(4).
4. Oonk, M. H. M., et al. (2017). European Society of Gynecological Oncology guidelines for the management of patients with vulvar cancer. International Journal of Gynecologic Cancer, 27(4), 832-837.
5. Taushanova, B., et al. (2023). Synchronous Occurrence of Triple-Negative Breast Cancer and Malignant Melanoma. Journal of Medical Cases, 14(11), 384-388.
6. Rodriguez, A., et al. (2024). Study Finds Familial Risks of Second Primary Cancers for Patients With Malignant Melanoma. American Journal of Managed Care, 30(2).
7. Mahner, S., et al. (2023). ESGO-ESTRO-ESP Guidelines for the Management of Patients With Vulvar Cancer - 2023 Update. International Journal of Gynecologic Cancer, 33(10).
8. Mocellin, S., et al. (2022). The Melanoma and Breast Cancer Association: An Overview of their "Second Primary Cancers" and the Epidemiological, Genetic and Biologic Factors. Current Oncology Reports, 24(5), 589-601.
9. Christmas D, Pappa C, Howell C, Daas M, Howell K, Dhar S, Sigdel B, Manek S, Alazzam M. Comparative Insights into Cutaneous, Mucosal, and Vulvovaginal Melanomas: Biology, Targeted Therapies, and Survival with a Focus on Immune Checkpoint Inhibitors. J Pers Med. 2025 Nov 12;15(11):551. doi: 10.3390/jpm15110551. PMID: 41295253; PMCID: PMC12653355.
10. Giannopoulos, S., Naeem, S., Nasioudis, D., Gossner, G., Burke, W. M., & Orfanelli, T. (2024). Value of surgical lymph node assessment for patients with vulvar melanoma. European Journal of Cancer, 210, 114303.

Anahtar Kelimeler: meme kanseri, vulvar malign melanom

[PS-012]
Primer endometriyal taşlı yüzük hücreli adenokarsinom: olgu sunumu ve literatür incelemesi

Tural Ismayılov[1], Zeynep Yavaş Yücel[2], Cihan Comba[3]
[1]Bingöl Devlet Hastanesi, Kadın Hastalıkları ve Doğum Kliniği, Bingöl
[2]Sağlık Bilimleri Üniversitesi, İstanbul Eğitim ve Araştırma Hastanesi, Kadın Hastalıkları ve Doğum Kliniği, İstanbul
[3]İstanbul Aydın Üniversitesi, VM Medical Park Florya Hastanesi, Jinekolojik Onkoloji Kliniği, İstanbul

Amaç

Primer endometriyal taşlı yüzük hücreli adenokarsinom son derece nadir görülen bir histolojik alt tiptir ve çoğu olguda genital sistem dışı malignitelerin metastazı ile karışabilmektedir. Bu çalışmada nadir bir olgunun sunulması ve mevcut literatürün gözden geçirilmesi amaçlanmıştır.

Yöntem

Bu çalışma retrospektif olgu sunumu olarak planlandı. Hastadan yazılı onam alındı. Klinik veriler hasta dosyalarından elde edilerek anonim hale getirildi. Literatürde bildirilen olguları değerlendirmek amacıyla PubMed ve Google Scholar veri tabanlarında “Primary Endometrial Carcinoma with Signet Ring Cells” anahtar kelimeleri ile dil ve zaman kısıtlaması olmaksızın tarama yapıldı ve mevcut olgular incelendi. Sağlık Bilimleri Üniversitesi İstanbul Eğitim ve Araştırma Hastanesi Patoloji Anabilim Dalı’ndan Dr. Gonca Kavşut’a mikroskobik görüntülerin sağlanmasındaki katkıları için teşekkür ederiz.

Bulgular

Altmış yedi yaşında, 11 vajinal doğum öyküsü bulunan, yedi yıldır postmenopozal olan hasta dizüri ve sık idrara çıkma şikâyeti ile başvurdu. Özgeçmişinde yalnızca diyabetes mellitus mevcuttu. Jinekolojik muayenede patoloji saptanmadı. Transvajinal ultrasonografide endometrium kalınlığı 7 mm ve düzensiz olarak izlendi. Pipelle ile yapılan endometriyal örneklemede zayıf koheziv taşlı yüzük hücreli karsinom infiltrasyonu raporlandı.

Ekstragenital primer odak açısından yapılan değerlendirmede tümör belirteçleri (CEA, CA-125, CA15-3, CA19-9) normal bulundu. Gastroskopi, kolonoskopi, meme değerlendirmesi, mamografi, PET-BT ve MRG incelemelerinde malignite lehine bulgu saptanmadı.

Hastaya total laparoskopik histerektomi ve bilateral salpingo-ooferektomi uygulandı. Operasyon sırasında serozal yüzeylerde ve overlerde endometriotik odaklar izlendi. Nihai patolojide tümöral oluşum saptanmadı; servikal intraepitelyal neoplazi (CIN I) ve adneksiyel endometriozis raporlandı. Postoperatif 20. ayda hasta hastalıksız olarak izlenmektedir.

Literatür incelemesinde olguların çoğunun postmenopozal dönemde ve anormal uterin kanama ile başvurduğu, tanı sonrası gastrointestinal ve meme kaynaklı primerlerin mutlaka dışlanması gerektiği görüldü.

Sonuç

Primer endometriyal taşlı yüzük hücreli adenokarsinom, son derece nadir görülmesi ve sıklıkla gastrointestinal sistem veya meme kaynaklı metastatik tümörlerle karışabilmesi nedeniyle tanısal açıdan önemli zorluklar barındırmaktadır. Bu nedenle, histopatolojik tanı sonrası olası ekstragenital primer odakların dışlanması amacıyla gastroskopi, kolonoskopi ve ileri görüntüleme yöntemlerini içeren kapsamlı bir değerlendirme yapılması gereklidir.

İmmünohistokimyasal analizler tanı sürecinde belirleyici rol oynamaktadır. CK7 pozitifliği ve CK20 negatifliği primer endometriyal köken lehine güçlü bulgular sunarken, ters immünprofil kolorektal metastazları düşündürmektedir. Ayrıca GATA3 negatifliği meme kaynaklı tümörleri dışlamada önemli katkı sağlarken, PAX8 pozitifliği Müllerian kökeni destekleyen güvenilir bir belirteçtir. Buna karşın, CEA’nın literatürde heterojen sonuçlar göstermesi nedeniyle gastrointestinal kökenin dışlanmasında sınırlı tanısal değere sahip olduğu anlaşılmaktadır.

Literatür verileri, olguların çoğunlukla postmenopozal dönemde ve anormal uterin kanama ile başvurduğunu göstermektedir; ancak asemptomatik olguların varlığı klinik şüphenin önemini ortaya koymaktadır. Histopatolojik olarak, tümörün tamamen taşlı yüzük hücrelerinden oluşup oluşmamasına göre terminolojik ayrım yapılması önerilmektedir.

Bu nadir tümör alt tipinde tedavi yaklaşımları standart olmayıp cerrahi, kemoterapi ve radyoterapi uygulamaları olgular arasında değişkenlik göstermektedir. Sonuç olarak, doğru tanı için multidisipliner yaklaşım, kapsamlı immünohistokimyasal değerlendirme ve ekstragenital primerlerin titizlikle dışlanması esastır. Daha geniş olgu serilerine ihtiyaç duyulmakta olup, bu sayede hastalığın klinik seyri ve optimal tedavi stratejileri daha net ortaya konulabilecektir.

Anahtar Kelimeler: endometriyal neoplazmlar, taşlı yüzük hücreli adenokarsinom

Resim 1

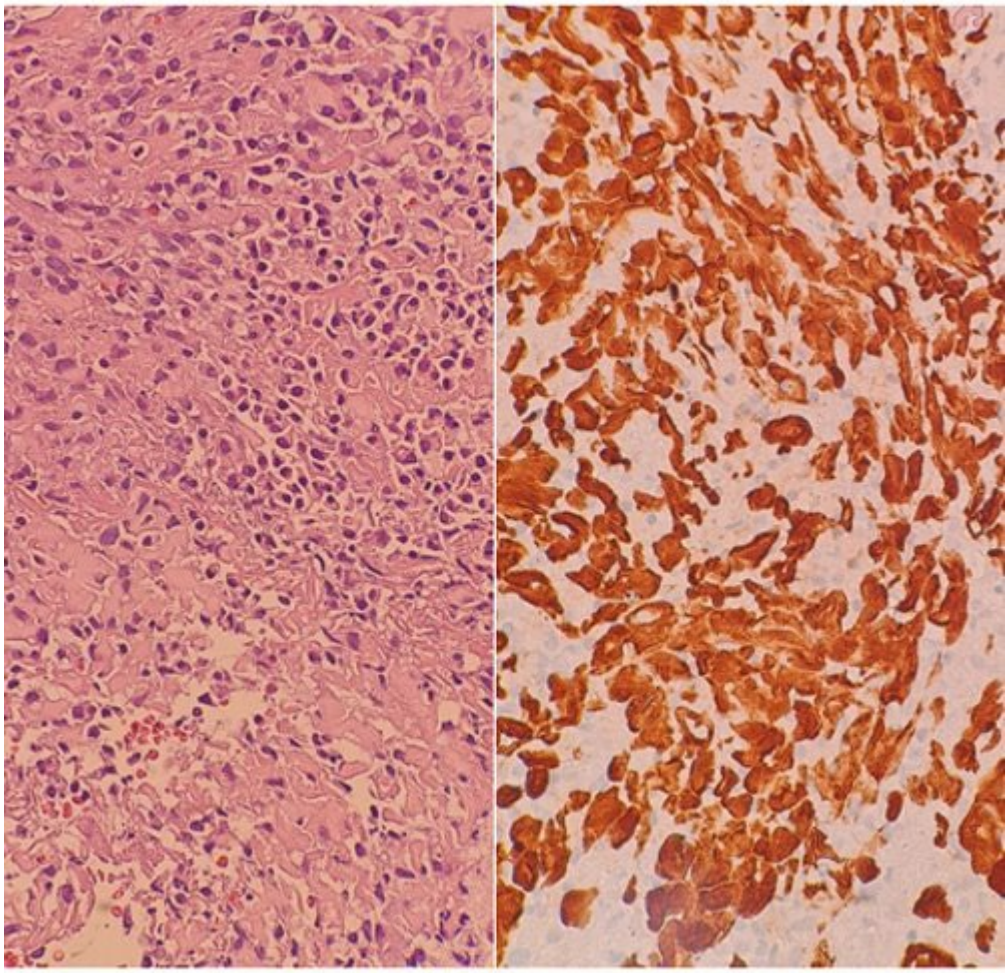

×40 büyütmede yan yana mikroskobik görüntüler. Sol: Hematoksilen-eozin (H&E) boyalı kesitte, fibrinöz zemin içerisinde dağınık olarak izlenen, intrasitoplazmik müsin içeren ve taşlı yüzük morfolojisi ile uyumlu atipik epiteloid hücre kümeleri. Sağ: Pansitokeratin (PCK) ile yapılan immünohistokimyasal boyamada, tümör hücrelerinde yaygın ve güçlü sitoplazmik pozitiflik izlenmekte olup epitelyal kökeni desteklemektedir.

Resim 2



Makroskopik incelemede histerektomi spesimeninde malignite lehine herhangi bir bulgu saptanmadı. Cerrahi materyal açılarak ayrıntılı şekilde değerlendirildi ve tümöral kitle ya da şüpheli lezyon izlenmedi.

Tablo 1.

Olgu	Yazar	Yaş	Semptom	Cerrahi	Evre	Adjuvan tedavi	Takipte hastalıksız sağkalım
1	Mooney ve ark. 1997	65	Asemptomatik	TAH+BSO+pelvik/paraaortik LND+omentektomi+batın sitolojisi			6 ay
2	Chebib ve ark. 2010	51	Trousseau Sendromu, assit ve kilo kaybı	TAH+BSO+bilateral pelvik lenfadenektomi+batın sitolojisi	IVB	6 siklus karboplatin+paklitaksel	Metastaz sonucu ölüm
3	Boyd ve ark. 2010	46	Aşırı menstrüel kanama	Subtotal histerektomi			
4	Boyd ve ark. 2010	59	Postmenopozal kanama	TAH			
5	Pusiol ve ark. 2014	53	Aşırı menstrüel kanama	TAH+BSO+pelvik/paraaortik LND	IB		22 ay
6	Akkalp ve ark. 2015	77	Postmenopozal kanama	TLH+BSO+bilateral pelvik lenfadenektomi	IA	RT	14 ay
7	Ota v ark. 2015	66	Postmenopozal kanama	Radikal histerektomi+BSO+pelvik/paraaortik LND	IB	6 siklus karboplatin+paklitaksel	17 ay
8	Shahin ve ark. 2015	80	Postmenopozal kanama	LaVAH+BSO, omental biyopsi+batın sitolojisi	IA		48 ay
9	Marketkar ve ark. 2016	64	Postmenopozal kanama	Endometrial biyopsi		Sisplatin ve pelvik RT	7 ay
10	Sierra ve ark. 2020	73	Postmenopozal kanama	TAH+BSO+pelvik/paraaortik LND+omentektomi	IIIA	6 siklus karboplatin+paklitaksel +RT	28 ay
11	Ali ve ark. 2022	72	Postmenopozal kanama	TAH+BSO+bilateral pelvik lenfadenektomi	IIIC1	KT+RT	10 ay
12	Hoang ve ark. 2023	64	Postmenopozal kanama	TAH+BSO+bilateral pelvik lenfadenektomi	IIB	KT	Takipte
13	Sunulan olgu	67	Asemptomatik	TLH+BSO	IA		20 ay takipte

Primer endometriyal taşlı yüzük hücreli adenokarsinom: bildirilen olgular. TAH: total abdominal histerektomi; TLH: total laparoskopik histerektomi; LaVAH: laparoskopi yardımlı vajinal histerektomi; BSO: bilateral salpingo-ooferektomi; LND: lenf nodu diseksiyonu

[PS-014]
Gebelikte Dejenere Myom Nedeniyle Myomektomi: Olgu Sunumu

Damla Özdemir, Polat Dursun
Ufuk Üniversitesi Tıp Fakültesi, Kadın Hastalıkları ve Doğum Ana Bilim Dalı, Ankara

GİRİŞ
Uterin leiomyomlar, üreme çağındaki kadınlarda en sık görülen benign jinekolojik tümörlerdir. Gebelik sırasında artan hormonal uyarı ve myom hacmindeki değişikliklere bağlı olarak dejeneratif değişiklikler gelişebilir. Dejenere myomlar, özellikle şiddetli karın ağrısı ile prezente olarak akut abdomen tablosunu taklit edebilir ve ayırıcı tanıda önem taşır. Gebelikte dejenere myomların tanınması, maternal semptomların uygun yönetimi ve gebelik sürecinin güvenli şekilde sürdürülebilmesi açısından klinik önem arz etmektedir. Bu posterde, 13 hafta 2 günlük gebeliği bulunan ve şiddetli karın ağrısı nedeniyle kliniğimize başvuran, myomektomi uygulanan bir olgu sunulmaktadır.
OLGU SUNUMU
Otuz üç yaşında, evli, gravida 2, parite 1 olan hasta, çok şiddetli sağ yan ağrısı şikayeti ile kliniğimize başvurdu. Yapılan obstetrik ultrasonografik değerlendirmede 13 hafta 2 günlük intrauterin gebelik saptandı; fetal kardiyak aktivitenin pozitif olduğu ve crown-rump length (CRL) ölçümünün 12 gebelik haftası ile uyumlu olduğu izlendi. Ultrasonografide sağ üst kadranda yaklaşık 16×15 cm boyutunda, dejenerasyon bulguları gösteren myom ile uyumlu kitle lezyonu saptandı. Ayrıca uterin anterior duvarda 5 cm ve 6 cm boyutlarında ek myom nodülleri izlendi. Her iki over doğal görünümde değerlendirildi. Klinik ve radyolojik bulgular eşliğinde hastanın mevcut yakınmalarının dejenere myoma bağlı olduğu düşünülerek cerrahi tedavi planlandı. İntraoperatif değerlendirmede fundustan kaynaklanan saplı, nekrotik-dejenere myom izlendi ve hastaya myomektomi uygulandı. Olgu, gebelikte dejenere myomun tanı ve yönetimindeki klinik yaklaşım açısından sunulmaya değer bulundu.
TARTIŞMA
Gebelikte uterin leiomyomlar çoğu zaman asemptomatik seyretmekle birlikte, özellikle büyük boyutlu myomlarda gelişen dejenerasyon şiddetli karın ağrısına yol açarak akut abdomen tablosunu taklit edebilmektedir. Bu durum, gebelikte apandisit, adneksiyel torsiyon, ablatio plasenta ve diğer cerrahi aciller ile ayırıcı tanının dikkatli şekilde yapılmasını gerekli kılmaktadır. Özellikle hızlı büyüme gösteren veya kanlanması bozulan myomlarda ortaya çıkan dejeneratif değişiklikler, konservatif tedaviye dirençli ağrı ile prezente olabilir. Gebelikte dejenere myomların yönetiminde ilk yaklaşım çoğunlukla konservatif tedavi olmakla birlikte, medikal tedaviye yanıt vermeyen şiddetli ağrı, tanısal belirsizlik veya maternal durumun kötüleşmesi halinde cerrahi müdahale gündeme gelebilir. Gebelikte myomektomi, kanama ve gebelik kaybı riski nedeniyle çekinceyle yaklaşılan bir işlem olsa da, seçilmiş olgularda ve uygun cerrahi koşullarda güvenli şekilde uygulanabileceği bildirilmektedir. Özellikle semptomatik, büyük ve dejenerasyon gösteren myomlarda cerrahi tedavi maternal semptomların kontrol altına alınmasında etkili olabilir. Bizim olgumuzda da ikinci trimesterin erken döneminde şiddetli karın ağrısı ile başvuran hastada, ultrasonografik değerlendirmede büyük boyutlu dejenere myom saptanmış, intraoperatif olarak fundustan kaynaklanan saplı, nekrotik-dejenere myom izlenmiş ve klinik bulgular eşliğinde cerrahi tedavi uygulanmıştır. Bu olgu, gebelikte dejenere myomların nadiren cerrahi müdahale gerektirebileceğini ve uygun hasta seçimi ile myomektominin başarılı bir tedavi seçeneği olabileceğini göstermektedir. Sonuç olarak, gebelikte şiddetli abdominal ağrı ile başvuran hastalarda dejenere myom ayırıcı tanıda akılda tutulmalı; tedavi yaklaşımı gebelik haftası, semptomların şiddeti, myomun boyutu ve lokalizasyonu ile maternal-fetal durum göz önünde bulundurularak bireyselleştirilmelidir.
SONUÇ
Gebelikte dejenere myom, akut abdomeni taklit edebilen ve tanı-yönetim açısından klinik güçlük oluşturabilen önemli bir durumdur. Her ne kadar ilk basamak yaklaşım konservatif tedavi olsa da, seçilmiş olgularda myomektomi başarılı sonuçlar sağlayabilmektedir. Olgumuz, gebelikte şiddetli karın ağrısı ile başvuran hastalarda dejenere myomun ayırıcı tanıda göz önünde bulundurulması gerektiğini ve uygun hasta seçimi ile cerrahi tedavinin etkin bir seçenek olabileceğini göstermektedir.

Anahtar Kelimeler: Dejenere myom, Myomektomi, Gebelik

bt

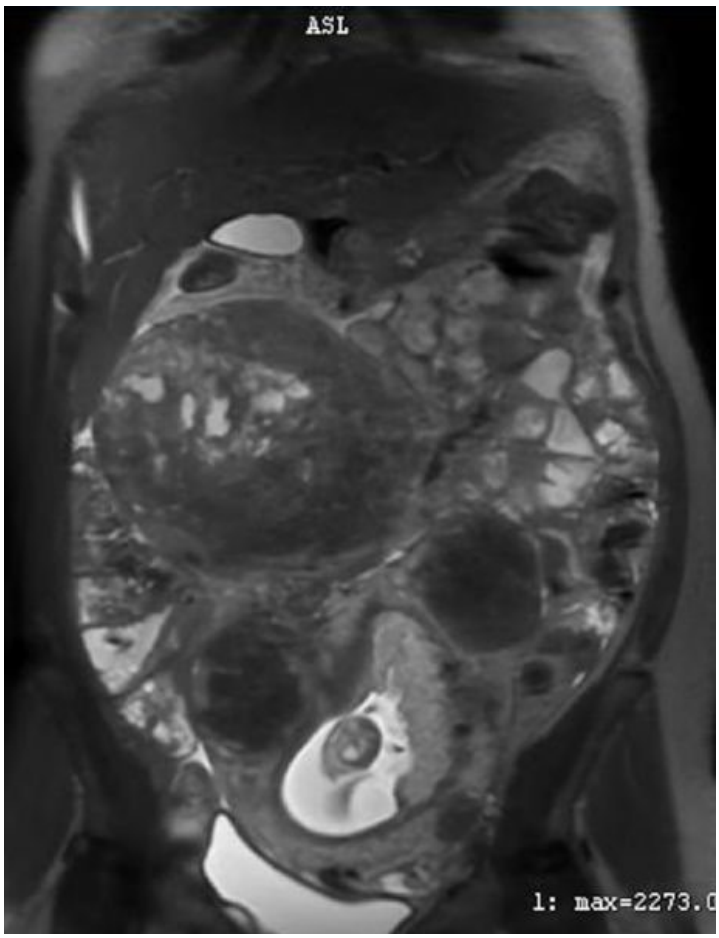

intraop



[PS-015]
Plasenta akreata spektrumunda sezaryen histerektomi: maternal ve neonatal sonuçlar

Ece Atalay[1], Atakan Tanaçan[2]
[1]Ankara Bilkent Şehir Hastanesi, Perinatoloji Bilim Dalı, Ankara
[2]T.C. Sağlık Bilimleri Üniversitesi Ankara Bilkent Şehir Hastanesi, Perinatoloji Bilim Dalı, Ankara

Amaç:
Plasenta akreata spektrumu (PAS), artan sıklığı ve yüksek morbidite riski nedeniyle önemli bir obstetrik sorundur. Bu çalışmada,PAS nedeniyle sezaryen histerektomi uygulanan olgularda maternal ve neonatal sonuçların değerlendirilmesi amaçlandı.

Yöntem:
Ankara Bilkent Şehir Hastanesi Perinatoloji Kliniği'nde 2023-2025 yılları arasında PAS şüphesiyle takip edilen 188 gebeden; sezaryende segmental rezeksiyon, balon uygulaması gibi yöntemler uygulanan veya PAS çıkmayan olgular dışında; histerektomi uygulanan 12 olgunun verileri retrospektif olarak incelendi. Maternal (kan kaybı, transfüzyon, komplikasyon, yoğun bakım) ve neonatal (doğum haftası, doğum ağırlığı, Apgar, yenidoğan yoğun bakım ünitesi ihtiyacı) sonuçlar analiz edildi. Veriler SPSS(Statistical Package for the Social Sciences) ile değerlendirilerek uygun istatistiksel yöntemlerle sunuldu.

Bulgular: Çalışmaya dahil edilen olguların ortalama yaşı 35.2 ± 5.0 yıl olup, ileri maternal yaş dikkat çekmektedir. Median gravida sayısı 3,5 ve median parite sayısı 2 olup, median geçirilmiş sezaryen sayısı 2; eşlik eden hastalık ve ilaç kullanım oranlarının düşük olduğu görülmüştür(Tablo1).
Median operasyon haftası 34 hafta olup; doğumların önemli bir kısmının preterm dönemde gerçekleştiği gözlenmiştir. Tüm hastalara intraoperatif transfüzyonun verilmiş olduğu görüldü.
Neonatal değerlendirmede median doğum ağırlığı 2297gr. olup prematürite ile uyumludur. APGAR skorlarının 1. dakikada görece düşük (5.3 ± 1.6), 5. dakikada artış göstermesi (7.4 ± 1.2) ise neonatal adaptasyonun zamanla düzeldiğini düşündürmektedir. Yenidoğan yoğun bakım ünitesi (YYBÜ) ihtiyacının yüksek olduğu izlenmiştir. Maternal komplikasyon oranı düşük düzeyde olup, maternal yoğun bakım ihtiyacı sınırlı sayıda vakada gözlenmiştir. Neonatal mortalite nadir olarak saptanmıştır. Genel olarak bu bulgular, ileri maternal yaş ve geçirilmiş sezaryen öyküsüne sahip bu hasta grubunda preterm doğum, artmış transfüzyon gereksinimi ve belirgin neonatal bakım ihtiyacı ile karakterize yüksek riskli bir klinik tabloyu ortaya koymaktadır(Tablo2).

Sonuç: PAS nedeniyle sezaryen histerektomi uygulanan hastalar, yüksek oranda maternal morbidite ve preterm doğuma bağlı neonatal risk taşımaktadır. Özellikle kan transfüzyonu gereksinimi, preterm yoğun bakım ihtiyacı ve cerrahi komplikasyon riski bu hasta grubunda ön plandadır. Prenatal tanı ve multidisipliner yaklaşımla planlanan cerrahilerin, maternal ve neonatal sonuçları iyileştirmede önemli rol oynadığı görülmektedir. Bu nedenle PAS olgularının erken tanınması ve deneyimli merkezlerde yönetilmesi, komplikasyon riskinin azaltılması açısından kritik öneme sahiptir.

Anahtar Kelimeler: plasenta akreata spektrumu, plasenta previa, perinatoloji

Tablo 1.

	n:12	
Yaş		35.25 ± 5.01
Gravida		3.5(2-5)
Parite		2 (1-3)
Yaşayan		1.92 ± 0.51
Ek hastalık		0.42 ± 0.51
İlaç kullanımı		0.25 ± 0.45
Geçirilmiş sezaryen sayısı		2(0-2)

Demografik özellikler

Tablo 2.

	n:12	
Operasyon haftası		34(25-37)
YYBÜ		0.83 ± 0.39
Apgar1.dk		5.33 ± 1.56
Apgar5.dk		7.42 ± 1.24
Doğum ağırlığı(gr)		2297(595-2700)
Komplikasyon		0.17 ± 0.39
Neonatal ölüm		0(0-1)
Yoğun bakım(anne)		0.33 ± 0.49

Maternal ve neonatal sonuçlar

[PS-016]
Gebelikte adneksiyel kitle nedeniyle takip edilen hastaların sonuçları

Ali Çıtırke, Özgür Kara
Ankara bilkent şehir hastanesi perinatoloji kliniği

Amaç: Gebelikte adneksiyel kitleler, prenatal ultrasonografinin yaygın kullanımı ile sık karşılaşılan bir durumdur. Çoğunluğu fonksiyonel kist olup ikinci trimesterde spontan gerileme gösterse de, persiste eden olgularda torsiyon, rüptür, obstetrik komplikasyonlar ve nadir malignite riski bulunmaktadır. Bu retrospektif çalışmanın amacı, gebelikte adneksiyel kitle tanısı alan hastaların demografik özelliklerini, ultrasonografik bulgularını, yönetim yaklaşımlarını (konservatif veya cerrahi) ve maternal-fetal sonuçlarını değerlendirmek ve literatür verileriyle karşılaştırmaktır.
Yöntem: Çalışmamız Ankara Bilkent Şehir Hastanesi'nde 2023 Ocak - 2026 Aralık tarihleri arasında gebelikte adneksiyel kitle nedeniyle takip edilen 12 hasta çalışmaya dahil edildi. 6 cm'den küçük basit kistli olgular hariç tutuldu. Demografik veriler, ultrasonografik özellikler, tümör markerleri (CA-125(kanser antijeni-125), CA-15.3(kanser antijeni-15.3), CA-19.9(kanser antijeni-19.9), AFP(Alfa fetoprotein), CEA(karsinoembriyonik Antijen)), yönetim şekli ve perinatal sonuçlar hastane kayıt sisteminden retrospektif olarak incelendi. İstatistiksel analiz SPSS 23.0 programı ile yapıldı; nicel veriler ortalama ± standart sapma olarak ifade edildi.
Bulgular: Hastaların ortalama yaşı 29,00±4,16 yıl, gebelik tanı haftası 20,27±9,18 hafta, ortalama kist boyutu 107,86×83,86 mm idi. Tanıların %33,3'ü birinci, %58,3'ü ikinci, %8,3'ü üçüncü trimesterde konuldu. Ultrasonografik olarak 5 (%41,7) basit kist, 5 (%41,7) kompleks kist, 1 endometrioma ve 1 hemorajik kist görünümündeydi. Basit kist grubunda %60 (n=3), kompleks kist grubunda %80 (n=4) cerrahi gereksinim oldu; toplam cerrahi oranı %58 idi. Spontan gerileme oranı %42 olarak bulundu. Cerrahi endikasyonları torsiyon (n=1, dermoid), rüptür (n=1, dermoid), obstetrik nedenli sezaryen eşliğinde kistektomi (n=3; 1 seröz, 2 müsinöz kistadenom) ve diğer nedenler idi. Tüm patolojiler benign olup malignite saptanmadı. Ortalama doğum haftası 35,67±4,47 idi; tümör markerleri normal sınırlarda kaldı.
Sonuç: Gebelikte adneksiyel kitlelerin büyük kısmı benign seyir gösterir ve konservatif takip ile iyi perinatal sonuçlar elde edilir. Ancak büyük boyutlu ve kompleks kistlerde komplikasyon (torsiyon, rüptür) riski artmakta, bu olgularda ikinci trimesterde veya sezaryen eşliğinde cerrahi müdahale güvenli bir seçenektir. Rutin ultrason taramaları erken tanı için kritik öneme sahiptir. Bulgularımız literatürle uyumludur; daha geniş prospektif çalışmalarla yönetim protokollerinin optimize edilmesi önerilmektedir

Anahtar Kelimeler: Gebelik, adneksiyel kitle, tümör markırları

Tablo 1. Çalışmaya dahil edilen hastalara ait değişkenler

Değişken	ort ±ss
Yaş	29,00±4,16
Tanı haftası	20,27±9,18
Gravida	2,71±1,79
Parite	1,14±0,90
Boyut(milimetre)	107,86 x 83,86 ± (52,85 x 33,09)
CA-125	23,82±17,38
CA-15.3	16,64±4,39
CA-19.9	12,67±7,83
AFP	87,38±80,03
CEA	0,64±0,401
Doğum haftası	35,67±4,47

Tablo 2. Hastalara ait sonuçlar

Hasta no	Kist natürü	Tanı haftası	Sonuç	Patoloji
1	Basit	21w4d	31w2d obstetrik nedenli C/S +Kistektomi	seröz kistadenom
2	Basit	5w3d	6.haftada spontan Abortus sonrası laparatomi	Hidrosalpenks
3	Basit	23w5d	38w6d miad NSD sonrası rüptür	corpus luteum kisti
4	Basit	7w4d	9.haftada spontan Abortus sonrası spontan gerileme	
5	Basit	9w1d	39hafta MİAD NSD sonrası spontan gerileme	
6	kompleks	24w1d	29w3d obstetrik nedenli C/S +Kistektomi	müsinöz kistadenom
7	kompleks	27w6d	39 hafta NSD sonrası spontan gerileme	
8	kompleks	18w1d	18.Haftada laparatomi/Torsiyone, 38w1d miad doğum	dermoid kist
9	kompleks	28w3d	29w3d obstetrik nedenli C/S +Kistektomi	müsinöz kistadenom
10	kompleks	24w0d	24.Haftada rüptür, laparatomi, 38w5d miad doğum	dermoid kist
11	Endometrioma	5w3d	36 hafta NSD, operasyon gereği olmadı	
12	Hemorajik	21w4d	32w3d obstetrik nedenli CS, Gebelikte spontan gerileme	

[PS-017]
Serviksin İleri Evre Non-Hodgkin Lenfoması: Olgu Sunumu

Yalınsu Ceren Özkale, Aykut Onursever, Funda Atalay
Dr. Abdurrahman Yurtaslan Ankara Onkoloji Eğitim ve Araştırma Hastanesi

Amaç
Non-Hodgkin lenfomalar erişkinlerde görülen lenfomaların büyük çoğunluğunu oluşturmakta olup diffüz büyük B hücreli lenfoma (DBBHL) en sık görülen histolojik tiptir. Hastalık çoğunlukla lenf nodlarında görülmekle birlikte ekstranodal yerleşimler de izlenebilir. Serviks yerleşimli lenfoma oldukça nadir olup klinik bulguları nonspesifiktir ve tanısı güç olabilir. Bu çalışmada serviks yerleşimli diffüz büyük B hücreli lenfoma tanısı alan olgunun sunulması amaçlanmıştır.

Yöntem
Olgu sunumu şeklinde planlanan bu çalışmada 2025 yılında smear sonucu ASC-US saptanması üzerine jinekolojik onkoloji kliniğine yönlendirilen hastanın klinik süreci retrospektif olarak değerlendirildi. Jinekolojik muayenede servikste damarlanma artışı izlenmesi üzerine kolposkopi planlandı ve biyopsi alındı.

Bulgular
Yirmi yedi yaşındaki hastanın smear sonucu ASC-US ve HPV negatif olarak raporlandı. Muayenede servikal damarlanma artışı saptanması üzerine 30/04/2025 tarihinde kolposkopi yapılarak saat 9 ve 11 hizasından biyopsi alındı ve endoservikal küretaj uygulandı. Patoloji sonucu diffüz büyük B hücreli lenfoma olarak raporlandı. İmmünohistokimyasal incelemede CD20 yaygın pozitif, BCL-1 ve MUM1 ile fokal reaktivite izlenmiş olup Ki-67 proliferasyon indeksi %75–80 olarak saptandı. CD5, CD10, CD23 ve TdT negatif bulundu. Hasta hematoloji bölümüne yönlendirildi. Kemik iliği biyopsisinde tutulum izlenmedi. 04/06/2025 tarihinde yapılan PET incelemesinde servikal bölge ile birlikte mediastinal ve abdominopelvik lenf nodlarında artmış FDG tutulumu saptandı. Diyaframın üstü ve altında lenf nodu tutulumu olması nedeniyle hastaya Ann Arbor evre III diffüz büyük B hücreli lenfoma tanısı konuldu ve üç haftada bir uygulanacak şekilde altı kür R-CHOP kemoterapisi başlandı. Üçüncü kür sonunda yapılan ara değerlendirme PET incelemesinde tam metabolik yanıt saptandı. Altı kür tedavi tamamlandıktan sonra hasta tam hematolojik yanıt ile takibe alındı.

Sonuç
Serviks yerleşimli lenfoma oldukça nadir görülen bir hastalıktır ve klinik bulguları çoğu zaman nonspesifiktir. Tanı genellikle biyopsi ile konulmaktadır. Bu hastalarda cerrahinin rolü sınırlı olup temel tedavi yaklaşımını sistemik kemoterapi oluşturmaktadır. Erken tanı ve uygun kemoterapi tedavisi ile başarılı tedavi sonuçları elde edilebilmektedir.

Anahtar Kelimeler: serviks, lenfoma, non-hodgkin

SÖZLÜ BİLDİRİLER

[SS-001]
HPV Genotip Dağılımının Yüksek Dereceli Servikal İntraepitelyal Lezyonlarla (CIN2+) İlişkisi

Yeşer Roza Çeliktürk, Nergis Kender Ertürk, Levent Özgen, Gülten Özgen, Burcu Dinçgez
BURSA YÜKSEK İHTİSAS EĞİTİM VE ARAŞTIRMA HASTANESİ

Amaç: Serviks kanseri, önlenebilir maligniteler arasında yer almakla birlikte dünya genelinde kadınlarda önemli morbidite ve mortalite nedenidir. Yüksek riskli insan papilloma virüsü (HR-HPV) enfeksiyonu servikal karsinogenezde temel etiyolojik faktördür. Özellikle HPV 16 ve HPV 18 genotipleri invaziv serviks kanserlerinin yaklaşık %70'inden sorumludur. Güncel olarak Amerikan Kolposkopi ve Servikal Patoloji Derneği (ASCCP) tarafından önerilen risk temelli yönetim yaklaşımı, hastaların mevcut ve geçmiş HPV genotip sonuçlarına göre CIN3+ gelişme riskini hesaplayarak klinik karar vermeyi önermektedir. Bu nedenle bölgesel HPV genotip dağılımının belirlenmesi, risk stratifikasyonu ve hasta yönetimi açısından kritik öneme sahiptir. Bu çalışmada merkezimizde saptanan HPV genotip dağılımının yüksek dereceli servikal lezyonlarla (CIN2+) ilişkisini değerlendirmeyi amaçladık.
Gereç-Yöntem: Bu retrospektif kesitsel çalışmada Şubat 2025–Ocak 2026 tarihleri arasında HPV DNA testi ve eş zamanlı servikal biyopsi sonucu bulunan 312 hasta değerlendirildi. Hastalar histopatolojik sonuçlarına göre düşük dereceli lezyon (normal/CIN1) ve yüksek dereceli lezyon (CIN2, CIN3, adenokarsinoma in situ) olmak üzere iki gruba ayrıldı. HPV genotipleri HPV 16, HPV 18 ve diğer yüksek riskli tipler olarak sınıflandırıldı. Demografik ve klinik veriler hastane bilgi sisteminden elde edildi. Gruplar arası karşılaştırmalar ki-kare testi ile yapıldı. CIN2+ gelişimi için bağımsız risk faktörleri çok değişkenli lojistik regresyon analizi ile değerlendirildi. Modele yaş, sigara kullanımı, sitoloji sonucu (ASC-US/LSIL/HSIL), HPV 16 ve HPV 18 pozitifliği ile diğer yüksek riskli HPV genotipleri dahil edildi.
Bulgular: Çalışmaya dahil edilen 312 hastanın yaş ortalaması 38,6±9,4 yıl idi. Hastaların medyan paritesi 2 (0-4) olup ortalama vücut kitle indeksi 27,4±4,6 kg/m^2 olarak saptandı. Olguların %27,2'sinde (n=85) CIN2+ lezyon tespit edildi. HPV 16 pozitifliği CIN2+ grubunda düşük dereceli lezyonlara göre anlamlı olarak daha yüksek bulundu (%48,2 vs %19,5; p<0,001). HPV 18 pozitifliği özellikle glandüler lezyonlarda daha sık gözlendi (p=0,027). Çok değişkenli lojistik regresyon analizinde HPV 16 pozitifliği CIN2+ gelişimi için bağımsız ve güçlü bir risk faktörü olarak saptandı (OR: 3,84; %95 GA: 2,10–7,02; p<0,001). Diğer yüksek riskli HPV tipleri ile CIN2+ arasında daha zayıf ve sınırda anlamlı bir ilişki gözlendi (OR: 1,62; %95 GA: 0,92–2,84; p=0,080). Parite, vücut kitle indeksi ve sigara kullanımı ile CIN2+ gelişimi arasında istatistiksel olarak anlamlı bir ilişki saptanmadı (p>0,05).
Sonuç: Bu çalışmada HPV genotip dağılımı ile yüksek dereceli servikal intraepitelyal lezyonlar arasındaki ilişki değerlendirildiğinde, HPV 16 pozitifliğinin CIN2+ gelişimi ile güçlü ve bağımsız şekilde ilişkili olduğu gösterilmiştir. Diğer yüksek riskli HPV genotipleri ile CIN2+ arasında daha zayıf bir ilişki gözlenirken, parite, vücut kitle indeksi ve sigara kullanımı ile yüksek dereceli lezyon gelişimi arasında anlamlı bir ilişki saptanmamıştır. Bulgularımız, yüksek dereceli servikal lezyonların öngörülmesinde HPV genotiplemenin önemini desteklemekte ve HPV 16 varlığının risk stratifikasyonunda önemli bir belirteç olduğunu göstermektedir. Bu sonuçlar, servikal kanser tarama programlarında ve klinik yönetim algoritmalarında genotip temelli risk değerlendirmesinin önemini vurgulamaktadır.

Anahtar Kelimeler: Human papillomavirus, servikal intraepitelyal neoplazi, yüksek riskli HPV

Çalışmaya dahil edilen hastaların demografik ve klinik özellikleri

Değişken	
Yaş (yıl)	38,6 ± 9,4
Parite (n)	2 (0–4)
Vücut kitle indeksi (kg/m^2)	27,4 ± 4,6
Sigara kullanımı (n,%)	78 (25,0)
CIN2+ lezyon varlığı (n,%)	85 (%27,2)
Düşük dereceli lezyon (Normal/CIN1), (n,%)	227 (%72,8)

CIN2+ gelişimi ile ilişkili faktörlerin tek değişkenli ve çok değişkenli lojistik regresyon analizi

	Tek değişkenli analiz OR (%95 GA)	p değeri	Çok değişkenli analiz OR (%95 GA)	p değeri
HPV 16 pozitifliği	4,02 (2,35–6,87)	<0,001	3,84 (2,10–7,02)	<0,001
HPV 18 pozitifliği	1,89 (1,07–3,31)	0,027	1,74 (1,06–2,86)	0,027
Diğer yüksek riskli HPV tipleri	1,71 (0,98–2,97)	0,061	1,62 (0,92–2,84)	0,080
Parite	1,11 (0,95–1,30)	0,193	1,08 (0,91–1,29)	0,365
Vücut kitle indeksi	1,03 (0,98–1,08)	0,245	1,02 (0,97–1,07)	0,416
Sigara kullanımı	1,28 (0,85–1,92)	0,239	1,21 (0,78–1,87)	0,392

[SS-002]

Endometrial İntraepitelyal Neoplazide Eşlik Eden Endometrium Kanseri İçin Klinik ve Ultrasonografik Prediktörler

Eren Özgeç, Levent Özgen, Gülten Özgen, Nergıs Kender Ertürk, Burcu Dınçgez
BURSA YÜKSEK İHTİSAS EĞİTİM VE ARAŞTIRMA HASTANESİ

Endometrial intraepitelyal neoplazi (EIN), endometrium kanseri gelişimi açısından yüksek risk taşıyan premalign bir lezyon olarak kabul edilmektedir. EIN tanısı alan hastalarda eşlik eden endometrium kanserinin erken dönemde öngörülmesi, uygun tedavi stratejisinin belirlenmesi açısından önem taşımaktadır. Bu çalışmada, EIN tanısı alan hastalarda endometrium kanseri varlığı ile ilişkili klinik ve ultrasonografik risk faktörlerinin değerlendirilmesi amaçlanmıştır.
Çalışmamıza Ocak 2022–Aralık 2025 tarihleri arasında Sağlık Bilimleri Üniversitesi, Bursa Yüksek İhtisas Eğitim ve Araştırma Hastanesi, Kadın Hastalıkları ve Doğum Anabilim Dalında EIN tanısı ile cerrahi tedavi uygulanan 56 hasta dahil edildi. Hastaların demografik özellikleri, obstetrik öyküleri, menopoz durumu, postmenopozal kanama varlığı, hipertansiyon ve diabetes mellitus gibi komorbid hastalıkları, serum CA-125 düzeyleri ve transvajinal ultrasonografi ile ölçülen endometrial kalınlık değerleri incelendi. Hastalar nihai histopatolojik sonuçlara göre yalnızca EIN saptanan hastalar ve EIN ile birlikte endometrium kanseri saptanan hastalar olmak üzere iki gruba ayrıldı. Endometrium kanseri varlığını öngören bağımsız risk faktörlerini belirlemek amacıyla çok değişkenli lojistik regresyon analizi uygulandı.
Çalışmaya dahil edilen 56 hastanın 19'unda (%33,9) nihai histopatolojik incelemede endometrium kanseri saptandı. Kanser saptanan hastaların ortalama yaşı (p=0,021) ve vücut kitle indeksi (p=0,009) anlamlı olarak daha yüksekti. Postmenopozal durum (p=0,031) ve postmenopozal kanama varlığı (p=0,002) kanser grubunda daha sık gözlendi. Ayrıca kanser grubunda endometrial kalınlık ve CA-125 düzeyleri daha yüksek bulundu. Çok değişkenli lojistik regresyon analizinde postmenopozal kanama (OR:4.21, %95 GA:1.48–11.92, p=0.006), obezite (OR:2.92, %95 GA:1.14–7.48, p=0.024), postmenopozal durum (OR:2.98, %95 GA:1.07–8.31, p=0.036) ve artmış endometrial kalınlık (OR:1.17, %95 GA:1.05–1.33, p=0.007) eşlik eden endometrium kanseri için bağımsız risk faktörleri olarak saptandı. Endometrial kalınlık için en iyi eşik değeri 14 mm olup duyarlılık %74 ve özgüllük %73 olarak saptandı.
Endometrial intraepitelyal neoplazi tanısı alan hastalarda postmenopozal kanama, obezite, postmenopozal durum ve artmış endometrial kalınlık eşlik eden endometrium kanseri açısından önemli risk faktörleridir. Bu klinik ve ultrasonografik parametrelerin birlikte değerlendirilmesi yüksek riskli hastaların belirlenmesine katkı sağlayabilir ve cerrahi tedavi kararının verilmesinde yol gösterici olabilir. Daha geniş hasta serileri ile yapılacak prospektif çalışmalar bu bulguların doğrulanmasına yardımcı olacaktır.

Anahtar Kelimeler: endometrial intraepitelyal neoplazi, endometrial kalınlık, endometrial kanser

EIN Tanısı Alan Hastaların Nihai Histopatoloji Sonuçlarına Göre Demografik, Klinik, Laboratuvar ve Ultrasonografik Özellikleri

	EIN (n=37)	EIN + Endometrium Kanseri (n=19)	p
Yaş (yıl)	51,9 ± 7,6	57,1 ± 8,2	0,021
Vücut kitle indeksi (kg/m^2)	29,8 ± 4,3	33,4 ± 4,8	0,009
Gravida (n)	3 (0–6)	3 (1–7)	0,412
Parite (n)	2 (0–5)	2 (0–6)	0,538
Postmenopozal durum (n,%)	14 (%37,8)	13 (%68,4)	0,031
Postmenopozal kanama varlığı (n,%)	6 (%16,2)	11 (%57,9)	0,002
Hipertansiyon (n,%)	10 (%27,0)	9 (%47,4)	0,132
Diabetes mellitus (n,%)	7 (%18,9)	6 (%31,6)	0,291
Jinekolojik kanser aile öyküsü (n,%)	3 (%8,1)	4 (%21,1)	0,178
CA-125 (U/mL)	18 (10–32)	29 (14–58)	0,044
Endometrial kalınlık (mm)	11,8 ± 3,9	16,2 ± 4,6	0,001

EIN Tanısı Alan Hastalarda Endometrium Kanseri Varlığını Öngören Çok Değişkenli Lojistik Regresyon Analizi

	Odds Ratio (OR)	%95 Güven Aralığı	p
Yaş	1,05	1.00 – 1.11	0,141
Obezite	2,92	1.14 – 7.48	0,024
Postmenopozal durum	2,98	1.07 – 8.31	0,036
Postmenopozal kanama	4,21	1.48 – 11.92	0,006
Hipertansiyon	1,72	0.59 – 5.01	0,309
Diabetes mellitus	1,59	0.52 – 4.86	0,418
Endometrial kalınlık	1,17	1.05 – 1.33	0,007
CA-125	1,03	1.00 – 1.06	0,139
Jinekolojik kanser aile öyküsü	2,09	0.55 – 7.86	0,274

[SS-003]
Mol hidatiformda kontrolsüz uterin kanama nedeniyle acil histerektomi

Hüseyin Altaş
Ankara Bilkent Şehir Hastanesi, Jinekolojik Onkoloji Kliniği

Amaç
Gestasyonel trofoblastik hastalık, benign hidatiform molden malign gestasyonel trofoblastik neoplazilere uzanan geniş bir klinik spektrumu kapsar. Günümüzde molar gebelikler çoğunlukla erken dönemde tanınmakla birlikte, bazı olgularda masif vajinal kanama gibi yaşamı tehdit eden komplikasyonlar gelişebilmektedir. Bu olguda, mol hidatiform zemininde gelişen kontrolsüz uterin kanama nedeniyle uygulanan acil histerektomi yaklaşımının klinik özelliklerinin ve yönetim sürecinin sunulması amaçlandı.
Yöntem
Kırk yaşındaki, fertilite isteği olmayan kadın hasta, yaklaşık 15 gün önce molar gebelik nedeniyle dilatasyon ve küretaj uygulanması sonrası artan vajinal kanama nedeniyle değerlendirildi ve jinekolojik onkoloji kliniğine yönlendirildi. Hastanın klinik bulguları, görüntüleme yöntemleri, seri total beta-insan koryonik gonadotropin (β-hCG) düzeyleri, laboratuvar parametreleri, cerrahi bulguları, transfüzyon gereksinimi, postoperatif seyri ve histopatolojik inceleme sonuçları retrospektif olarak değerlendirildi. Kontrol altına alınamayan abondan vajinal kanama nedeniyle 10.01.2026 tarihinde acil cerrahi uygulandı.
Bulgular
Başvuru sırasında total β-hCG düzeyi 144,416 IU/L idi. Dilatasyon ve küretaj sonrası takipte β-hCG düzeylerinde beklenen düşüş izlenmedi; postoperatif erken dönemde değer 51,339 mIU/mL olarak saptandı. Ameliyat günü hemoglobin değeri 9.2 g/dL, hematokrit yaklaşık %28 idi. Preoperatif koagülasyon parametreleri büyük ölçüde korunmuş olmakla birlikte, operasyon sonrası erken dönemde fibrinojen düzeyi 2.24 g/L'ye geriledi ve INR 1.2 olarak izlendi. Operasyonda uterus normalden iri ve yumuşak kıvamda izlendi, bilateral over ve tubalar doğal görünümdeydi. Hastaya pfannenstiel insizyon ile total abdominal histerektomi ve bilateral salpenjektomi uygulandı. İntraoperatif dönemde 2 ünite eritrosit süspansiyonu ve 1 ünite taze donmuş plazma transfüzyonu yapıldı. Postoperatif dönemde hasta yoğun bakım ünitesinde takip edildi, ardından servise devredildi. Histopatolojik incelemede mol hidatiform ve egzajere plasental yerleşim saptandı.
Sonuç
Mol hidatiform olgularında standart yaklaşım çoğu hastada uterin evacuasyon olmakla birlikte, kontrolsüz uterin kanama, ileri yaş ve fertilite isteğinin bulunmaması gibi seçilmiş durumlarda histerektomi yaşam kurtarıcı ve etkili bir tedavi seçeneği olabilir. Bununla birlikte histerektomi, persistan trofoblastik hastalık riskini tamamen ortadan kaldırmadığından yakın β-hCG takibi sürdürülmelidir. Bu olgu, molar gebeliğin halen akut hemorajik tablo ile prezente olabileceğini ve tedavinin hastanın hemodinamik durumu ile bireysel özellikleri birlikte değerlendirilerek planlanması gerektiğini göstermektedir.

Anahtar Kelimeler: Gestasyonel trofoblastik hastalık, acil histerektomi, kontrolsüz uterin kanama

Tablo 1. Hastanın klinik ve laboratuvar seyri

Tarih	β-hCG	Hb / Hct	INR	Fibrinojen	Klinik durum
07.01.2026	144,416 mIU/mL	7.8 g/dL / %23.8	1.0	3.60 g/L	Yatış, aktif vajinal kanama
08.01.2026	—	9.1 g/dL / %27.4*	1.1	4.31 g/L	Klinik izlem
09.01.2026	124,157 mIU/mL	8.6 g/dL / %25.4*	1.0	3.81 g/L	Persistan kanama / izlem
10.01.2026	—	9.2 g/dL / %27.6	—	—	Ameliyat günü, preop
10.01.2026	—	9.4 g/dL / %28.0	—	—	Erken postop
10.01.2026	—	8.5 g/dL / %25.5	1.2	2.24 g/L	Postop yoğun bakım izlemi
11.01.2026	51,339 mIU/mL	9.8 g/dL / %28.0*	1.0	2.35 g/L	Erken postop izlem
12.01.2026	23,463 mIU/mL	9.1 g/dL / %26.2	1.0	3.72 g/L	Servis izlemi
13.01.2026	15,575 mIU/mL	9.4 g/dL / %28.2	1.0	4.72 g/L	Klinik toparlanma
14.01.2026	10,530 mIU/mL	9.8 g/dL / %28.5	1.1	2.47 g/L	Postop izlem
15.01.2026	7,565 mIU/mL	8.7 g/dL / %26.8	1.1	4.01 g/L	Biyokimyasal gerileme sürüyor

** Kangazı total hemoglobin.*

Tablo 2. Cerrahi ve histopatolojik bulgular

Başlık	Bulgular
Cerrahi endikasyon	Kontrol altına alınamayan abondan vajinal kanama
Uygulanan cerrahi	Total abdominal histerektomi + bilateral salpenjektomi
İntraoperatif gözlem	Uterus iri ve yumuşak kıvamda, over ve tubalar doğal
Transfüzyon	2 ünite eritrosit süspansiyonu + 1 ünite taze donmuş plazma
Histopatoloji	Mol hidatiform, egzajere plasental yerleşim
Postop izlem	Yoğun bakım sonrası servis devri

[SS-004]
Tek Over Ve Aplastik Anemi Varliğinda Fertilite Prezervasyonu

Derya Poyraz, Ilgın Türkçüoğlu, Fatma Tülücü Kalkan, İbrahim Keklikçioğlu, Erkan Şimşek
Gaziantep Şehir Hastanesi

Amaç
Kanser ya da kanser dışı nedenlerle gonadotoksik tedavi planlanan ve düşük yumurtalık kapasitesi ya da erken menapoz riski altında olan olgularda fertilite koruma yöntemlerinin önemini vurgulamak.
Olgu:
Ocak 2026 tarihinde aplastik anemi tanısı ile gonadotoksik tedavi planlanan 36 yaşında bekar hasta hematoloji kliniği tarafından fertilite koruma amacıyla tarafımıza refere edildi. Hastanın hikayesinde, Kasim 2025 tarihinde bilateral overyan kitle (patoloji: benign seröz kistanadenom) nedeni ile sağ unilateral salpingo-ooferektomi ve sol over kistektomi operasyonu mevcut idi. Hastada over rezervi belirgin azalmış olup AMH 0,2 ng/mL saptandı. Siklusun üçüncü gününde antagonist protokol ile rekombinant FSH 300 IU ve rekombinant LH 150 IU başlandı. Altıncı gün kontrolünde sol overde >=15 mm boyutunda üç folikül izlenmesi üzerine rekombinant hCG ile ovulasyon tetiklemesi yapıldı. Trigger günü hemoglobin 5,2 g/dL ve trombosit sayısı 16.000/mm^3 olan hastaya eritrosit ve trombosit süspansiyonu transfüzyonu uygulandı. Otuz altı saat sonra transvajinal yoldan gerçekleştirilen oosit toplama işleminde elde edilen iki adet matür (MII) oosit vitrifikasyon yöntemi ile kriyoprezerve edildi.
Sonuç:
Cerrahiye bağlı azalmış over rezervi ve ağır hematolojik bozukluk varlığında dahi uygun multidisipliner yaklaşım ile fertilite prezervasyonu mümkün olabilir. Gonadotoksik tedavi öncesinde zaman kaybetmeden fertilite korumaya yöntemleri ile ilgili danışmanlık verilmelidir. Sınırlı sayıda oosit elde edilse bile, gelecekteki üreme potansiyelinin korunmasına katkı sağlanabilir.

Anahtar Kelimeler: Fertilite prezervasyonu, oosit freezing

[SS-005]

Ulusal serviks kanseri tarama programında yüksek riskli HPV prevalansı ve yaşa göre genotip dağılımı: Tek merkez sonuçları

Tuğçe Akıncı, Koray Aslan, Funda Atalay
Dr. Abdurrahman Yurtaslan Onkoloji Eğitim ve Araştırma Hastanesi, Jinekolojik Onkoloji Cerrahisi Kliniği, Ankara

Amaç
HPV-DNA testi ile serviks kanseri taraması, serviks kanserine bağlı morbidite ve mortalitenin azaltılmasında temel stratejilerden biridir. Bu çalışmada, ulusal serviks kanseri tarama programı kapsamında HPV pozitif saptanan kadınlarda HPV genotip dağılımının ve klinik sonuçların yaş gruplarına göre değerlendirilmesi amaçlanmıştır.
Yöntem
Bu retrospektif çalışmada Ocak 2019–Temmuz 2025 tarihleri arasında Dr. Abdurrahman Yurtaslan Ankara Onkoloji Eğitim ve Araştırma Hastanesi'nde ulusal tarama programı kapsamında HPV pozitif saptanan 30–65 yaş arası kadınlar değerlendirildi. Histerektomi öyküsü, daha önce CIN tedavisi veya radyoterapi öyküsü olan hastalar ile 30 yaş altı ve 65 yaş üzeri hastalar çalışma dışı bırakıldı. Hastaların sitolojik, kolposkopik, biyopsi ve cerrahi sonuçları (LEEP, soğuk konizasyon, histerektomi) incelendi. İstatistiksel analizde ki-kare testi kullanıldı ve $p<0.05$ değeri istatistiksel olarak anlamlı kabul edildi.
Bulgular
Ocak 2019–Temmuz 2025 tarihleri arasında HPV pozitif saptanan toplam 2.136 hasta değerlendirilmiş, dışlama kriterleri sonrası 1.888 hasta analizlere dahil edilmiştir. HPV genotip dağılımı incelendiğinde 567 (%30) hastada HPV16, 150 (%7,9) hastada HPV18, 77 (%4) hastada HPV16/18 birlikte ve 1.094 (%57,9) hastada HPV16/18 dışı tipler saptanmıştır. Kolposkopi sonuçlarına göre >=CIN2 oranı HPV16 grubunda %30,2, HPV18 grubunda %20, HPV16/18 birlikte pozitif olanlarda %33,8 ve HPV16/18 dışı tiplerde %13,4 olarak bulunmuştur. HPV16 genç kadınlarda (30–50 yaş) anlamlı derecede daha sık görülürken, HPV18 ve non-16/18 tipler ileri yaş grubunda (51–65 yaş) daha sık saptanmıştır ($p<0.05$). Genç yaş grubunda hem LSIL hem HSIL sitolojisi daha sık görülmüş ($p<0.05$) ve CIN2+ lezyonlar anlamlı olarak daha yüksek bulunmuştur ($p<0.001$). Tedavi yöntemleri incelendiğinde genç hastalarda LEEP ve soğuk konizasyon daha sık uygulanırken, ileri yaş grubunda histerektomi oranı daha yüksek bulunmuştur ($p<0.001$). Eksizyonel işlemler sonrası CIN2+ oranları yüksek saptanmakla birlikte yaş grupları arasında final patoloji sonuçları açısından anlamlı fark izlenmemiştir ($p=0.5$).
Sonuç
Bu çalışmada ulusal serviks kanseri tarama programı kapsamında HPV pozitif kadınlarda HPV genotip dağılımı ve klinik sonuçlar yaş gruplarına göre değerlendirilmiştir. HPV16'nın özellikle genç yaş grubunda daha sık görülmesi ve bu grupta yüksek dereceli sitolojik anormallikler ile CIN2+ lezyonların daha fazla saptanması HPV16'nın yüksek onkojenik potansiyelini desteklemektedir. Buna karşılık HPV18 ve HPV16/18 dışı tiplerin ileri yaş grubunda daha sık görülmesi yaşla birlikte HPV genotip dağılımında değişiklik olabileceğini düşündürmektedir. Bu bulgular, serviks kanseri tarama ve yönetiminde HPV genotipi ve yaşın birlikte değerlendirilmesinin önemini göstermektedir.

Anahtar Kelimeler: HPV, serviks kanseri, tarama

[SS-006]

Multidisciplinary secondary cytoreduction with nephroureterectomy for recurrent high-grade serous ovarian carcinoma

Murat Api, Uğur Kemal Öztürk, Esra Keleş, Damlanur Yücel, Fatih Şanlıkan, Özge Nur Gülen, Ümmügülsüm Kuyucu
Health Sciences University Kartal Dr. Lütfi Kırdar City Hospital, Department of Gynecological Oncology, İstanbul

Introduction: Recurrent high-grade serous ovarian carcinoma (HGSOC) with urinary tract and pelvic organ involvement represents a surgical challenge, yet multidisciplinary secondary cytoreduction can achieve R0 status in select cases, potentially improving progression-free survival.

Case: A 30-year-old woman with history of cesarean section with ovarian biopsy confirming HGSOC, neoadjuvant chemotherapy (4 cycles), and cytoreduction surgery (total abdominal hysterectomy, bilateral salpingo-oophorectomy, bilateral pelvic and para-aortic lymphadenectomy) presented with recurrence. Initial laboratory results including alpha-fetoprotein (AFP), carcinoembryonic antigen (CEA), CA 125 and Ca15-3 within normal limits; whereas CA19-9 was 481 U/mL. Preoperative evaluation included pelvic examination noting an 8 cm vaginal cuff mass; positron emission tomography-computed tomography (PET-CT) identifying a 5 cm hypermetabolic mass (SUV max 8.4) encasing the left ureter, bladder, bowel, peritoneal reflections, and vaginal cuff; normal colonoscopy; cystoscopy showing extrinsic bladder compression without mucosal invasion; and renal scintigraphy demonstrating 4% left kidney function. Surgery involved laparoscopic left nephrectomy, followed by midline laparotomy for partial cystectomy, and en bloc resection preserving rectal anterior wall and bladder mucosa. Exploration disclosed a 5-6 cm lobulated indurated tumor extending from the left pelvic sidewall to levator ani, involving the rectal anterior wall, bladder base, vaginal cuff, and dilated left ureter with a hydronephrotic, nonfunctional kidney (2-3 times enlarged). En bloc excision included the tumor, ureter, and kidney, achieving R0 margins without fragmentation (Figure 1). Bladder integrity was confirmed with leak testing and reinforcement sutures. No residual disease was evident in the vaginal cuff, bladder, or pelvic floor. Postoperative recovery was uneventful.

Discussion: Recurrent HGSOC involving the urinary tract and pelvic organs presents a significant surgical challenge due to complex anatomy and the need to balance maximal cytoreduction with organ preservation. Achieving complete (R0) resection is a well-established prognostic factor for improved progression-free and overall survival in recurrent HGSOC, yet urinary tract involvement often complicates standard cytoreductive approaches. In this case, careful preoperative evaluation—including PET-CT, renal scintigraphy, cystoscopy, and colonoscopy—enabled precise mapping of tumor extent and assessment of organ function, particularly the left kidney which was found to be nonfunctional. This guided the decision for en bloc resection with nephroureterectomy while preserving bladder mucosa and rectal integrity, demonstrating that aggressive multidisciplinary surgery can achieve R0 margins even in advanced recurrences without compromising patient safety. Our experience aligns with recent reports emphasizing the role of combined gynecologic-oncologic and urologic interventions in selected patients with pelvic recurrence. Preservation of functional tissue where feasible may reduce postoperative morbidity and maintain quality of life. However, careful patient selection is critical; not all recurrences are amenable to such an approach, and functional assessments are essential to avoid unnecessary organ sacrifice.

Conclusion: In recurrent HGSOC with urinary tract compromise, preoperative functional assessment and multidisciplinary surgery enable R0 cytoreduction, preserving adjacent organs and function despite advanced involvement. This approach highlights the value of precise dissection in reducing morbidity and supports aggressive intervention in selected patients for improved survival, advocating integrated urologic-oncologic strategies in complex pelvic recurrences.

Anahtar Kelimeler: Cytoreduction surgical procedures, nephrectomy; ovarian epithelial carcinoma

Figure 1: Excision of the tumor, ureter, and kidney as a block.

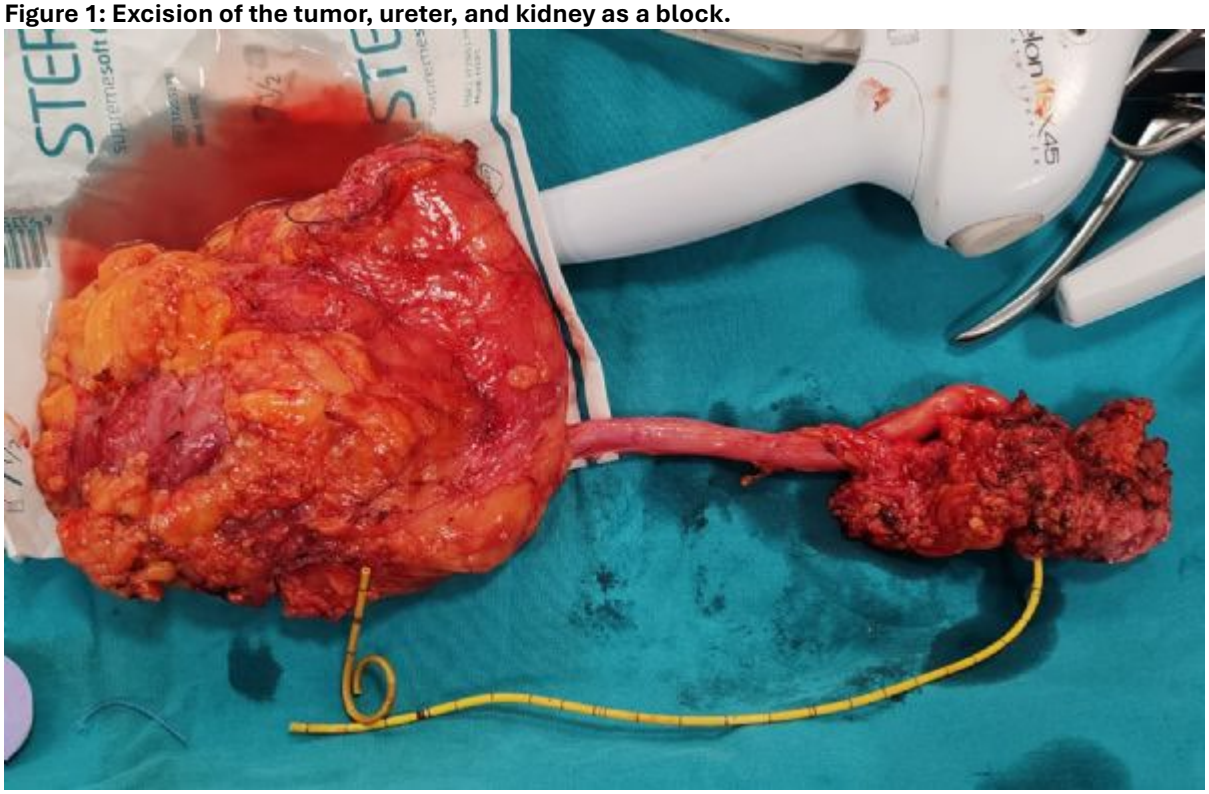

[SS-007]

Orta Anadolu'da bir tersiyer merkezde kolposkopi uygulanan hastalarda HPV genotip dağılımı ve CIN2+ lezyonlar için bağımsız risk faktörleri

Mustafa Bakırcı
Yozgat Bozok Üniversitesi Tıp Fakültesi, Kadın Hastalıkları ve Doğum Anabilim Dalı, Yozgat

Amaç: Human papilloma virüs (HPV) enfeksiyonu servikal intraepitelyal neoplazi ve serviks kanserinin en önemli etiyolojik faktörüdür. HPV genotiplerinin servikal lezyon dereceleri ile ilişkisi klinik yönetim açısından önem taşımaktadır. Bu çalışmanın amacı kolposkopi uygulanan hastalarda HPV genotip dağılımını belirlemek ve HPV genotiplerinin yüksek dereceli servikal lezyonlar (CIN2+) ile ilişkisini değerlendirmektir.
Gereç-Yöntem: Bu kesitsel çalışmada kolposkopi yapılan ve HPV genotiplendirme sonucu bulunan toplam 229 hasta retrospektif olarak değerlendirildi. Hastaların demografik verileri, HPV genotip sonuçları ve kolposkopik/histopatolojik bulguları kayıt altına alındı. Servikal lezyonlar CIN2- (negatif ve LSIL/CIN1) ve CIN2+ (HSIL/CIN2, HSIL/CIN3 ve adenokarsinom) olarak iki gruba ayrıldı. HPV genotipleri ile CIN2+ lezyonlar arasındaki ilişki ki-kare testi ve odds oranları (OR) ile değerlendirildi. Bağımsız risk faktörlerini belirlemek amacıyla çok değişkenli lojistik regresyon analizi uygulandı. İstatistiksel anlamlılık düzeyi $p<0.05$ olarak kabul edildi.
Bulgular: Toplam 229 hastanın kolposkopi sonuçları incelendiğinde %49.8'inde negatif bulgu, %35.8'inde LSIL/CIN1, %5.2'sinde HSIL/CIN2, %8.3'ünde HSIL/CIN3 ve %0.9'unda adenokarsinom saptandı. En sık görülen HPV genotipleri HPV16 (%39.3) ve HPV18 (%16.6) idi. (Tablo 1.)
CIN2+ lezyon gelişimi açısından HPV genotipleri değerlendirildiğinde HPV16 pozitifliğinin CIN2+ riskini anlamlı şekilde artırdığı saptandı (OR=2.08, %95 CI: 1.30-5.90, p=0.007). Benzer şekilde HPV18 pozitifliği de CIN2+ lezyonlarla anlamlı ilişki gösterdi (OR=2.60, %95 CI: 1.12-6.06, p=0.022). Multipl HPV enfeksiyonu bulunan hastalarda da CIN2+ riski anlamlı olarak yüksek bulundu (OR=2.75, %95 CI: 1.29-5.84, p=0.007). Diğer HPV tipleri ile CIN2+ lezyonlar arasında anlamlı ilişki saptanmadı (p=0.333). Hastaların yaş ortalamaları CIN2- ve CIN2+ gruplarında benzerdi (47.5±9.7 vs 46.5±9.1 yıl, p=0.574). Çok değişkenli lojistik regresyon analizinde HPV16 (OR=3.54, %95 CI: 1.25-10.06, p=0.018) ve HPV18 (OR=3.06, %95 CI: 1.20-7.82, p=0.019) bağımsız olarak CIN2+ lezyonlarla ilişkili bulundu. Model istatistiksel olarak anlamlıydı (Omnibus testi p=0.013) ve iyi uyum gösterdi (Hosmer–Lemeshow p=0.779). (Tablo 2., Resim 1.)
Sonuç: Bu çalışmada kolposkopi uygulanan hastalarda en sık saptanan HPV genotipleri HPV16 ve HPV18 olup, bu genotiplerin yüksek dereceli servikal lezyonlar ile anlamlı şekilde ilişkili olduğu gösterilmiştir. Özellikle HPV16 ve HPV18 pozitifliği CIN2+ gelişimi açısından bağımsız risk faktörleri olarak bulunmuştur. Bulgularımız, bölgemizdeki tarama programlarında HPV16 ve 18 pozitifliği saptanan hastaların, diğer yüksek riskli tiplere oranla daha agresif bir kolposkopik değerlendirme ve takip sürecine alınması gerektiğini desteklemektedir. Bu bulgular HPV genotiplendirmesinin servikal lezyonların risk sınıflandırılmasında ve hasta yönetiminde önemli bir rol oynayabileceğini göstermektedir.

Anahtar Kelimeler: HPV genotipleri, Human Papilloma Virüs, kolposkopi

Resim 1. Yüksek Dereceli Servikal Lezyonlarla (CIN2+) İlişkili HPV Genotiplerinin Çok Değişkenli Lojistik Regresyon Analizi (Forest Plot)

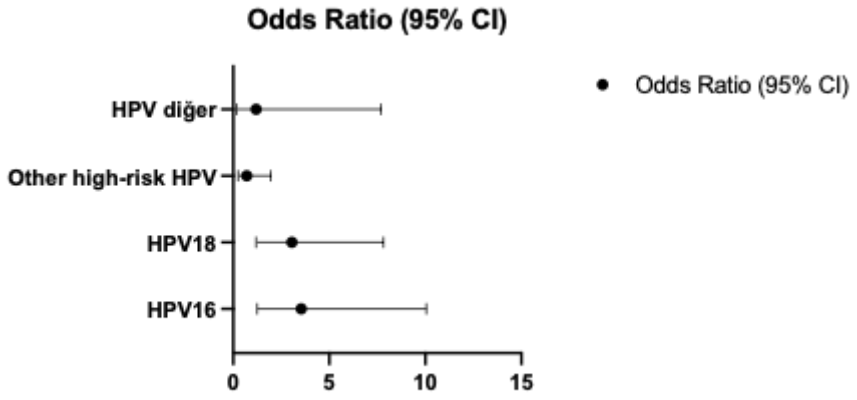

Tablo 1. Kolposkopi sonuçlarına göre HPV genotip dağılımı, n (%)

	Negatif	LSIL/CIN1	HSIL/CIN2	HSIL/CIN3	Adenokarsinom	Toplam
HPV (-)	1 (0.4)	2 (0.9)	0	0	0	3 (1.3)
HPV11	1 (0.4)	1 (0.4)	1 (0.4)	0	0	3 (1.3)
HPV16	43 (18.8)	27 (11.8)	8 (3.5)	11 (4.8)	1 (0.4)	90 (39.3)
HPV18	14 (6.1)	14 (6.1)	4 (1.7)	5 (2.2)	1 (0.4)	38 (16.6)
HPV31	11 (4.8)	3 (1.3)	1 (0.4)	1 (0.4)	0	16 (7.0)
HPV33	1 (0.4)	0	0	2 (0.9)	0	3 (1.3)
HPV35	2 (0.9)	3 (1.3)	0	0	0	5 (2.2)
HPV39	11 (4.8)	9 (3.9)	2 (0.9)	1 (0.4)	0	23 (10.0)
HPV45	2 (0.9)	9 (3.9)	0	2 (0.9)	0	13 (5.7)
HPV51	10 (4.4)	4 (1.7)	1 (0.4)	4 (1.7)	0	19 (8.3)
HPV52	7 (3.1)	7 (3.1)	2 (0.9)	1 (0.4)	0	17 (7.4)
HPV56	14 (6.1)	1 (0.4)	0	0	0	15 (6.6)
HPV58	4 (1.7)	1 (0.4)	0	1 (0.4)	0	6 (2.6)
HPV59	6 (2.6)	6 (2.6)	1 (0.4)	1 (0.4)	0	14 (6.1)
HPV66	4 (1.7)	6 (2.6)	0	0	0	10 (4.4)
HPV68	15 (6.6)	3 (1.3)	1 (0.4)	1 (0.4)	0	20 (8.7)
HPV diğer	14 (6.1)	14 (6.1)	1 (0.4)	1 (0.4)	0	30 (13.1)
Toplam	114 (49.8)	82 (35.8)	12 (5.2)	19 (8.3)	2 (0.9)	229 (100)

Tablo 2. HPV tipleri ve CIN2+ lezyonlar arasındaki çok değişkenli lojistik regresyon analizi

	OR	95% CI	p
HPV16	3.538	1.245-10.056	.018
HPV18	3.060	1.198-7.817	.019
Other high-risk HPV	0.706	.254-1.962	.504
HPV diğer	1.188	.183-7.697	.856

OR: Odds ratio, CI: %95 güven aralığı; "Other high-risk HPV": HPV11, 31, 33, 35, 39, 45, 51, 52, 56, 58, 59, 66, 68; Model, Omnibus testine göre istatistiksel olarak anlamlıdır ($p<0.05$) ve Hosmer–Lemeshow testi ile uygun uyum gösterir.

[SS-008]

Yolk Sak Tümörü Öyküsü Olan Hastada Metastazı Taklit Eden FDG-PET Pozitif Pelvik Kitle: Leiomyom Olgusu

Hidayet Şal[1], Zehra Emir[2], Ömer Demir[1], Cihan Comba[3]
[1]Karadeniz Teknik Üniversitesi Tıp Fakültesi, Kadın Hastalıkları ve Doğum Anabilim Dalı, Trabzon
[2]Düziçi Devlet Hastanesi, Kadın Hastalıkları ve Doğum Kliniği, Osmaniye
[3]İstanbul Aydın Üniversitesi Tıp Fakültesi, Kadın Hastalıkları ve Doğum Anabilim Dalı, İstanbul

Giriş:
Yolk Sac Tümörü overin nadir ancak agresif germ hücreli malignitelerinden biridir ve sıklıkla çocukluk veya genç yaşta görülür. Günümüzde sağkalımın artmasıyla birlikte bu hastaların uzun dönem takiplerinde saptanan pelvik kitlelerin ayırıcı tanısı klinik açıdan önem kazanmıştır. Görüntüleme yöntemlerinde saptanan metabolik aktivite çoğu zaman rekürrens veya metastaz lehine yorumlanmakla birlikte, bazı benign lezyonlar maligniteyi taklit edebilmektedir.

Olgu:
Yirmi sekiz yaşında kadın hasta, üç yaşında tanı aldığı yolk sak tümörü nedeniyle uzun yıllardır takip edilmekte olup bu süreçte toplam 14 cerrahi operasyon geçirmiştir. Rutin kontroller sırasında yapılan Manyetik Rezonans Görüntüleme incelemesinde uterus inferior anterior komşuluğunda yaklaşık 34×24 mm boyutlarında ve interval dönemde büyüme gösteren kitle lezyonu saptandı (Şekil 1). Hastanın tümör belirteci olan Alfa-Fetoprotein düzeyi 1,54 ug/L olup normal sınırlarda idi. Buna rağmen metastaz olasılığı nedeniyle yapılan Pozitron Emisyon Tomografisi incelemesinde lezyonda belirgin FDG tutulumu izlendi ve SUVmax değeri 17.30 olarak ölçüldü (önceki incelemede 20.18) (Şekil 2). Hasta girişimsel radyolojiye yönlendirilmiş, ancak yapılan biyopsi tanısal bulunmamış ve biyopsi tekrarının önerilmesi üzerine cerrahi değerlendirme amacıyla kliniğimize yönlendirilmiştir. Laparotomi ile yapılan eksplorasyonda uterus inferior anterior komşuluğunda lokalize kitle tespit edilerek total olarak eksize edildi. Bu girişim hastanın on beşinci abdominal cerrahisi idi. Histopatolojik incelemede SMA, Desmin ve MSA pozitifliği saptanmış ve lezyon benign düz kas tümörü ile uyumlu olarak değerlendirilerek Leiomyom tanısı konulmuştur.

Sonuç:
Malignite öyküsü bulunan hastalarda FDG-PET pozitif pelvik kitleler sıklıkla metastaz lehine yorumlanmaktadır. Ancak leiomyom gibi benign lezyonlar da yüksek FDG tutulumu gösterebilir ve yanlış pozitif sonuçlara yol açabilir. Bu olgu, özellikle tümör belirteçleri normal olan hastalarda görüntüleme bulgularının dikkatli değerlendirilmesi ve ayırıcı tanıda benign patolojilerin de göz önünde bulundurulması gerektiğini vurgulamaktadır.

Anahtar Kelimeler: Leiomyom, Yolk Sak Tümörü

Şekil 1



Pelvik kitleyi gösteren MR görüntüsü

Şekil 2

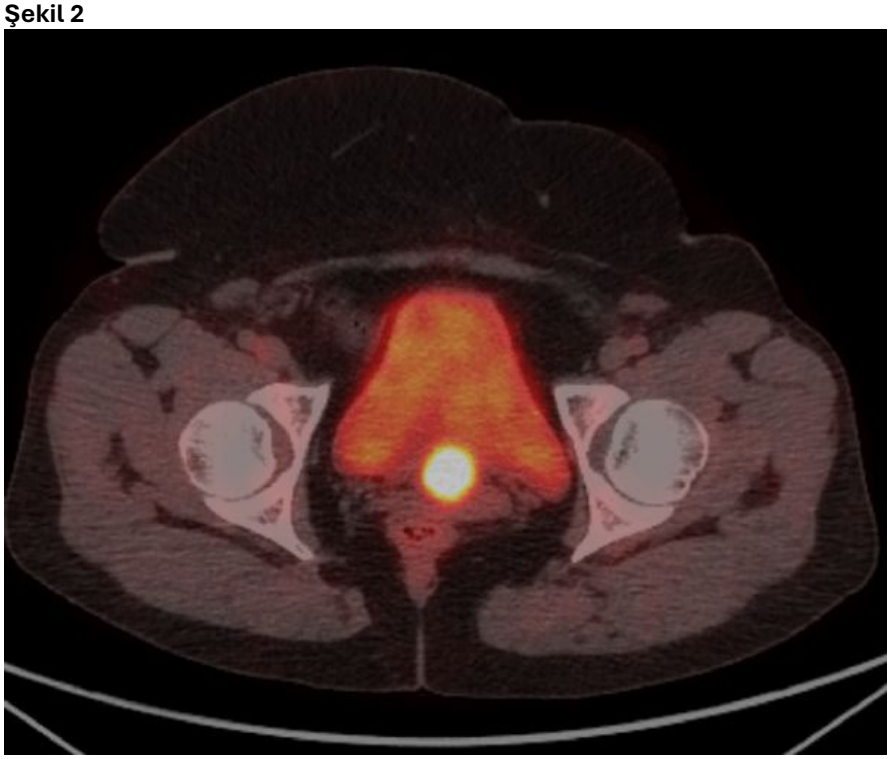

Lezyonda artmış FDG tutulumu gösteren PET görüntüsü

[SS-009]

TAH-BSO'dan 25 Yıl Sonra Masif Asit ve Yüksek CA-125 ile İleri Evre Pelvik Maligniteyi Taklit Eden Over Fibroması: Atipik Meigs Sendromu Olgu Sunumu

Fadime Göker[1], İbrahim Ethem Canbulut[2], Sevgi Ayhan[2]
[1]Ankara Bilkent Şehir Hastanesi Kadın Hastalıkları ve Doğum
[2]Ankara Bilkent Şehir Hastanesi Kadın Hastalıkları ve Doğum, Jinekolojik Onkoloji

TAH-BSO'dan 25 Yıl Sonra Masif Asit ve Yüksek CA-125 ile İleri Evre Pelvik Maligniteyi Taklit Eden Over Fibroması: Atipik Meigs Sendromu

Amaç

Meigs sendromu benign over tümörü, asit ve plevral efüzyon birlikteliği ile karakterize nadir bir klinik tablodur (1). Tümörün eksizyonu sonrasında asit ve plevral efüzyonun spontan olarak gerilemesi sendromun ayırt edici özelliğidir. Bununla birlikte bazı olgularda klinik triadın eksik olduğu atipik formlar görülebilmektedir. Bu çalışmada masif asit, yüksek CA-125 düzeyi ve pelvik kitle ile ileri evre pelvik maligniteyi taklit eden, ancak histopatolojik incelemede over fibroması olarak tanı alan nadir bir olgunun sunulması ve tanısal güçlüğün vurgulanması amaçlanmıştır.

Olgu

69 yaşında postmenopozal kadın hasta pelvik kitle, asit ve belirgin CA-125 yüksekliği nedeniyle ileri değerlendirme amacıyla üçüncü basamak bir merkeze refere edilmiş olup hastanın özgeçmişinde 25 yıl önce yapılmış total abdominal histerektomi ve bilateral salpingo-ooferektomi öyküsü mevcuttu. Klinik değerlendirmede fizik muayene, laboratuvar incelemeleri, transvajinal ultrasonografi ve torakoabdominopelvik bilgisayarlı tomografi gerçekleştirildi. Asit etiyolojisi için tanısal abdominal parasentez uygulandı. Klinik ve radyolojik bulgular doğrultusunda pelvik malignite ön tanısı ile hasta jinekolojik onkoloji kliniğine yatırılarak eksploratif laparotomi planlandı. Operasyon sırasında pelvik kitlenin eksizyonu gerçekleştirildi ve frozen inceleme yapıldı. Nihai tanı histopatolojik ve immünohistokimyasal inceleme ile konuldu.

Fizik muayenede abdominal distansiyon saptandı ve bimanuel pelvik muayenede Douglas boşluğunu dolduran fikse bir kitle palpe edildi. Laboratuvar incelemelerinde serum CA-125 düzeyi 281.6 U/mL olarak yüksek bulundu. Transvajinal ultrasonografide yaklaşık 12 cm çapında pelvik kitle ve serbest sıvı izlendi. Torakoabdominopelvik bilgisayarlı tomografide Douglas boşluğundan suprapubik alana uzanan yaklaşık 121×112 mm boyutlarında, heterojen kontrast tutulumu gösteren ve merkezinde kistik dejeneratif alanlar içeren semisolid bir lezyon saptandı. Tanısal parasentezde serum-asit albumin gradyanı 0.9 g/dL olup eksüdatif asit ile uyumlu bulundu. Hastanın ileri yaşı, asit varlığı, pelvik kitle ve belirgin CA-125 yüksekliği nedeniyle pelvik malignite ön tanısı ile eksploratif laparotomi gerçekleştirildi. İntraoperatif olarak kitlenin barsaklar ve anterior abdominal duvar ile adezyonlar gösterdiği izlendi. Frozen inceleme sonucu dejeneratif leiomyoma ile uyumlu mezankimal neoplazm olarak raporlandı. Postoperatif dönemde hastanın klinik durumu hızla düzeldi ve asit tamamen geriledi. Nihai histopatolojik incelemede tümör over fibroması olarak tanımlandı. İmmünohistokimyasal incelemede inhibin ve WT1 diffüz pozitif, desmin ve caldesmon negatif olarak saptandı. Olgumuzda plevral efüzyon izlenmemesi nedeniyle klinik tablo atipik Meigs sendromu ile uyumlu olarak değerlendirildi.

Sonuç

Meigs sendromu ve varyantları hastalarda asit, pelvik kitle ve CA-125 yüksekliği ile ileri evre pelvik maligniteyi taklit edebilir. Bu durum klinisyenler için tanısal güçlük oluşturabilir. Bu nedenle asit ve CA-125 yüksekliği ile birlikte pelvik kitle saptanan hastalarda benign over tümörleri, özellikle fibroma, ayırıcı tanıda mutlaka göz önünde bulundurulmalıdır.

Referanslar

1. Fernandez Diaz JJ, Navarro Desentre L. Meigs' Syndrome. N Engl J Med. 2024 Jun 13. 390 (22):2107.
2. Riker D, Goba D. Ovarian mass, pleural effusion, and ascites: revisiting meigs syndrome. J Bronchology Interv Pulmonol. 2013 Jan. 20(1):48-51. [QxMD MEDLINE Link].
3. Saha, S. and Robertson, M. (2012), Meigs' and Pseudo-Meigs' syndrome. Australasian Journal of Ultrasound in Medicine, 15: 29
4. Jones OW III, Surwit EA. Meigs' syndrome and elevated CA 125, obstet. Gynecol. 1989; 73: 520–21.

Anahtar Kelimeler: ca-125, Meigs Sendromu, Over Fibroması

Torakoabdominopelvik BT görüntüsü



Torakoabdominopelvik BT görüntüsü

[SS-010]
Testesteron salgılayan granüloza hücreli tümör: Olgu sunumu

Gülin Özuyar Şimşek, Süleyman Özen, Muzaffer Sancı
İzmir Şehir Hastanesi, Jinekolojik Onkoloji Cerrahisi Kliniği, İzmir, Türkiye

Amaç: Granüloza hücreli tümör, seks kord-stromal tümörlerin %70'ini oluşturan nadir görülen, düşük dereceli,malign karakterde bir tümördür. Bu tümör grubu tüm over tümörlerinin %5'inden daha azını oluşturur. Bu tümörlerin yaklaşık %70'i hormonal olarak aktiftir;klinik belirtileri hastanın yaşına ve adet durumuna bağlıdır. Nadir olarak androjen salgılayabilirler ve hastada virilizasyona neden olabilirler. Bu olgu sunumunda sekonder amenore,hirsutizm ve pelvik kitle bulguları ile seyreden bir testesteron salgılayan granüloza hücreli tümör vakasının sunulması amaçlanmıştır.

Yöntem: 38 yaşında, multipar kadın hasta amenore, hirsutizm ve erkek tipi saç dökülmesi nedeniyle dış merkeze başvuran hastanın yapılan tahlillerinde pelvik kitle ve testesteron yüksekliği saptanması üzerine tarafımıza yönlendiriliyor.
Hastanın yapılan fizik muaynesinde vajinal muaynesinde klitoral hipertrofi mevcuttu,şiddetli hirsutizm belirtileri göstermekteydi.Yapılan hormon testleri total testesteron 1500,serbest testesteron >15, FSH ve LH < 0,3 U/L, E2:91.3 ng/L, DHEA-SO4 378 µg/dl olarak sonuçlandı. ACTH, tiroid fonksiyon testleri,GH ve tümör markerları normal olarak izlendi.Pelvik MR incelemesinde sağ over lojunda nodüler tarzda kontrast tutan yaklaşık 4 cm kitle izlendi. Bu kitle lezyonuna ek olarak patolojik lenf nodu veya asit mevcut değildi.
Hastaya operasyon planlandı.Hastaya sol salpingooferektomi,sağ over biyopsi,bilateral periton biyopsisi,omentum biyopsisi,eksfolyatif sitoloji ve frozen uygulandı.Frozen patoloji seks kord stromal tümör olarak bildirildi.

Bulgular:. Yapılan postoperatif histopatolojik değerlendirme sonucunda sol over granüloza hücreli tümör tanısı konulmuştur. Tümör boyutu 3.5 cm olup kapsülü düzgündür.Düşük dereceli FIGO 1A olarak değerlendirilmiştir.Hastanın alınan sağ over biyopsisi,periton biyopsileri,omentum biyopsisi ve sitoloji örneklerine malign tümör hücrelerine rastlanmadı.
Lokal erken evre (evre 1a) olarak kabul edilen hasta klinik olarak takibe alındı.Hastanın ilk üç aylık kontrolündeki hormon teslerinde FSH:5,43 U/L,LH:2,58 U/L,E2.23,8 ng/L,total testesteron 24,71 olarak görüldü. Hastanın hirsutizm belirtilerinin büyük oranda gerilediği izlendi.

Sonuç: Granüloza hücreli tümör nadir olarak görülen endokrin bir ovaryan tümördür. Epitelyal over tümörlerinin aksine, erken teşhis edilirler.Genç hastalarda görülebilir ve tipik olarak karın şişliği,ağrı veya nadiren hiperöstrojenizm veya virilizasyon belirtileriyle kendini gösterir.Klinik olarak amenore ve hiperandojenemi görülmesi nadirdir;polikistik over sendromu ile karıştırılabilir.Bu nedenle anormal derecede testesteron seviyesi yüksek olan hastalarda bu adneksiyel kitle de bulunuyorsa ayırıcı tanıda göz önünde bulundurulmalıdır.

Anahtar Kelimeler: amenore, testesteron, virilizasyon

[SS-011]
İleri evre over kanserinde rektosigmoid rezeksiyon uygulanan hastalarda klinikopatolojik özelliklerin değerlendirilmesi

Ayşe Buran
T.C. Sağlık Bakanlığı Ankara Bilkent Şehir Hastanesi, Jinekolojik Onkoloji Cerrahisi,Ankara

Amaç
İleri evre over kanseri sıklıkla yaygın peritoneal ve pelvik tutulum ile seyretmekte olup optimal sitoredüksiyon cerrahisi hastaların prognozunu belirleyen en önemli faktörlerdendir. Bu hasta grubunda rektosigmoid kolon rezeksiyonu en sık uygulanan gastrointestinal rezeksiyonlardan biridir. Ancak bu rezeksiyon çoğu zaman tek başına yeterli olmayabilir ve rezidüel tümör bırakmamak için ek cerrahi prosedürler gerekebilir. Bu çalışmada sitoredüktif cerrahi sırasında rektosigmoid rezeksiyon uygulanan ileri evre over kanseri hastalarının klinikopatolojik özellikleri ve rektosigmoid rezeksiyon dışında uygulanan diğer cerrahi prosedürlerin tanımlanması amaçlandı.

Yöntem
Bu retrospektif kohort çalışmasına, 2020–2025 yılları arasında Ankara Bilkent Şehir Hastanesi Jinekolojik Onkoloji Cerrahisi Kliniği'nde ileri evre over kanseri nedeniyle sitoredüksiyon cerrahisi sırasında rektosigmoid rezeksiyon uygulanan toplam 69 hasta dahil edildi. Hastaların demografik özellikleri, uygulanan cerrahi prosedürler ve patolojik bulgular hastane kayıtları üzerinden retrospektif olarak incelendi.

Bulgular
Hastaların median yaşı 59 yıl (34–89) idi. Median CA-125 düzeyi 414 U/mL (9–11149) olarak saptandı. Cerrahi sırasında çıkarılan median lenf nodu sayısı 29 (1–83) olup metastatik lenf nodu sayısı ise 4 (1–53) idi. Hastaların 25'i (%36.2) neoadjuvan kemoterapi almıştı. 66 hastaya (%95.7) retroperitoneal lenfadenektomi yapıldı. Retroperitoneal lenfadenektomi uygulanan hastaların 50'sinde lenf nodu metastazı saptandı. 31 hastada (%44.9) asit saptandı. Sitoloji 50 hastadan alınmış olup bunların 46'sında pozitif sitoloji saptandı. Histopatolojik incelemede tümör tipi 64 hastada seröz karsinom, 3 hastada clear cell karsinom ve 2 hastada ovaryan karsinosarkom olarak raporlandı. Hastaların %34.8'ine splenektomi, %65.2'sine diyafram periton stripping, %33.3'üne karaciğer kapsül veya parankim rezeksiyonu, %11.6'sına ince barsak rezeksiyonu, %4.3'üne distal pankreatektomi ve %24.7'sine kardiyofrenik lenf nodu eksizyonu yapıldı. Sitoredüksiyon sonucu, verisi mevcut olan 62 hastada değerlendirildi. 55 hastada (%88.7) maksimal, 6 hastada (%9.7) optimal ve 1 hastada (%1.6) suboptimal sitoredüksiyon sağlandı.

Sonuç
İleri evre over kanserinde rektosigmoid rezeksiyon uygulanan hastalarda sitoredüktif cerrahi sıklıkla çoklu üst abdominal ve pelvik cerrahi prosedürleri gerektirmektedir. Çalışmamızda yüksek oranda maksimal sitoredüksiyon sağlanması, uygun hasta seçimi ve deneyimli merkezlerde geniş kapsamlı cerrahi yaklaşımların etkin şekilde uygulanabildiğini göstermektedir. Bu bulgular, ileri evre over kanserinde optimal sitoredüksiyon elde etmek için agresif cerrahi stratejilerin önemini desteklemektedir.

Anahtar Kelimeler: İleri evre over kanseri, rektosigmoid rezeksiyon, sitoredüktif cerrahi

Hastaların klinikopatolojik özellikleri

Yaş (yıl)	59 (34-89)	
CA-125 (U/mL)	414 (9-11149)	
Çıkarılan lenf nodu sayısı	29 (1-83)	
Çıkarılan metastatik lenf nodu sayısı	4 (1-53)	
Asit varlığı	31	44.9
Omentektomi	69	100
Retroperitoneal lenfadenektomi	66	95.6
Apendektomi	34	49.3
Karaciğer kapsül veya parankim eksizyonu	23	33.3
Splenektomi	24	34.8
Diyafram periton stripping	45	65.2
Diyafram tam kat rezeksiyonu	19	27.5
İnce barsak rezeksiyonu	8	11.6
Diğer kolon segmentlerinin rezeksiyonu	14	20.3
Distal pankreatektomi	3	4.3
Kardiyofrenik lenf nodu eksizyonu	17	24.7

1. sütun: Değişken adı 2. sütun: Değer (median veya n) 3. sütun: Yüzde (%)

[SS-012]
Reprodüktif dönemde servikal konizasyonun kadın cinsel fonksiyonları üzerine etkisi

Hasan Can Toyganözü
Medline Adana Hastanesi

Amaç: Bu çalışmanın amacı, servikal intraepitelyal neoplazi nedeniyle uygulanan servikal konizasyon işleminin kadın cinsel fonksiyonları üzerindeki etkisini değerlendirmektir.
Gereç-Yöntem: Bu prospektif çalışma, temmuz 2024 – Temmuz 2025 tarihleri arasında servikal intraepitelyal neoplazi tanısı ile konizasyon planlanan reprodüktif dönemdeki hastalar üzerinde gerçekleştirildi. Çalışmaya cinsel olarak aktif 100 hasta dahil edildi. Menopozda olanlar ve cinsel fonksiyonları etkileyebilecek psikiyatrik, nörolojik veya sistemik hastalığı bulunanlar çalışmaya dahil edilmedi. Hastaların demografik verileri, obstetrik öyküleri ve klinik özellikleri kaydedildi. Kadın cinsel fonksiyonlarının değerlendirilmesinde Kadın Cinsel Fonksiyon İndeksi (Female Sexual Function Index, FSFI) kullanıldı. FSFI ölçeği, konizasyon işlemi öncesinde ve postoperatif 3. ayda uygulandı. FSFI ölçeği; istek, uyarılma, lubrikasyon, orgazm, doyum ve ağrı olmak üzere altı alt gruptan ve toplam 19 sorudan oluşmaktadır.
Bulgular: Çalışmaya dahil edilen hastaların yaş ortalaması 36,72±6,44 yıl, vücut kitle indeksi ortalaması ise 26,45±2,53 kg/m^2 idi. Hastaların ortalama gebelik sayısı 2,21±1,29 ve doğum sayısı 1,86±1,34 olarak saptandı. Patoloji sonuçlarına göre olguların %6'inde CIN 2 ve %94'inde CIN 3 tespit edildi. İşleme bağlı herhangi bir komplikasyon gelişmedi. Konizasyon sonrası üriner sistem yakınması %16,8 oranında, pelvik ağrı ise %44,7 oranında gözlendi. FSFI toplam skorları karşılaştırıldığında işlem öncesi ve sonrası arasında istatistiksel olarak anlamlı bir fark saptanmadı (p=0,256). Ancak FSFI alt ölçekleri değerlendirildiğinde istek (p=0,041), lubrikasyon (p=0,047) ve orgazm (p=0,021) puanlarında konizasyon sonrası anlamlı düzeyde azalma olduğu görüldü. Cinsel fonksiyonun iyi veya kötü olarak sınıflandırılması açısından konizasyon öncesi ve sonrası arasında anlamlı bir fark bulunmadı (p=0,258).
Sonuç: Servikal konizasyon işleminin kadın cinsel fonksiyonları üzerine etkisi FSFI skorlama sistemi ile değerlendirildiğinde toplam cinsel fonksiyon skorunda anlamlı bir değişiklik saptanmamıştır. Bununla birlikte bazı alt ölçeklerde görülen değişiklikler, servikal cerrahinin cinsel fonksiyonun belirli bileşenlerini etkileyebileceğini düşündürmektedir. Konizasyon öncesinde hastaların işlem ve olası sonuçları hakkında yeterli bilgilendirilmesi, oluşabilecek anksiyetenin azaltılmasına katkı sağlayabilir.

Anahtar Kelimeler: Cinsel fonksiyon, konizasyon, servikal intraepitelyal neoplazi

[SS-013]
Postmenopozal Kanama ile Başvuran Östrojen Salgılayan Over Tümörü: Erişkin Tip Granüloza Hücreli Tümör Olgusu

İrem Hergüner, Zafer Kolsuz
Sincan Eğitim ve Araştırma Hastanesi

Giriş
Erişkin tip granüloza hücreli tümörler (AGCT), overin nadir görülen seks kord–stromal tümörleri olup tüm over malignitelerinin yaklaşık %2–5'ini oluşturur. Bu tümörler sıklıkla hormonal olarak aktiftir ve östrojen salgılayabilirler; bu durum endometriyal proliferasyona ve anormal uterin kanamaya yol açabilir. Görüntüleme bulguları ve tümör belirteçlerinin çoğu zaman spesifik olmaması nedeniyle preoperatif tanı güç olabilir. Bu yazıda, tümör belirteçleri normal olan ve postmenopozal kanama ile başvuran bir erişkin tip granüloza hücreli tümör olgusu sunulmuştur.

Olgu Sunumu
54 yaşında, postmenopozal bir kadın hasta (G4P4), 20 gündür devam eden postmenopozal kanama şikayeti ile başvurdu. Menopozunun dört yıl önce gerçekleştiği öğrenildi. Vücut kitle indeksi 32 kg/m^2 idi. Transvajinal ultrasonografide endometrium kalınlığı 8 mm olarak ölçüldü, ayrıca posterior yerleşimli 35 mm intramural miyom ve sol overde 59×50 mm boyutlarında kompleks solid-kistik lezyon saptandı. Endometriyal biyopsi düzensiz proliferatif endometrium ile uyumlu bulundu.
Pelvik manyetik rezonans görüntülemede yaklaşık 5.2 × 4.3 cm boyutlarında, kontrast tutan ve T2 hiperintens komponentler içeren sol adneksiyal kitle izlenerek malignite açısından şüpheli olarak değerlendirildi(Şekil 1). Serum tümör belirteçleri (CA-125, CEA ve CA 19-9) normal sınırlarda idi.
Hastaya total laparoskopik histerektomi ve bilateral salpingo-ooferektomi uygulandı. Operasyon sırasında sol adneksiyal bölgede yaklaşık 6 cm'lik kitle saptandı. İntraoperatif frozen kesit incelemesi granüloza hücreli tümör ile uyumlu bulundu. Nihai histopatolojik incelemede tümör hücrelerinin mikrofolliküler patern oluşturduğu ve karakteristik Call-Exner cisimciklerinin varlığı gösterildi. İmmünohistokimyasal incelemede inhibin pozitifliği saptanarak erişkin tip granüloza hücreli tümör tanısı doğrulandı. Tümörün over ile sınırlı olduğu, lenfovasküler ve perinöral invazyon saptanmadığı belirlendi ve hasta FIGO evre IA olarak değerlendirildi.

Tartışma
Erişkin tip granüloza hücreli tümörler en sık perimenopozal ve postmenopozal dönemde görülür ve tanı yaşı ortalaması yaklaşık 50–55 yıl olup bu durum olgumuz ile uyumludur. Bu tümörler sıklıkla östrojen salgılayarak endometriyal proliferasyon, hiperplazi ve anormal uterin kanamaya yol açabilir; bu bulgular hastaların yaklaşık %70'inde bildirilmektedir. Görüntüleme bulguları genellikle spesifik değildir ve AGCT'ler solid, kistik veya miks özellikte adneksiyal kitleler şeklinde izlenebilir. Ayrıca serum tümör belirteçleri sıklıkla normal olduğundan, preoperatif dönemde epiteliyal over malignitelerinden ayırımı zor olabilir. Bu nedenle histopatolojik inceleme tanıda altın standarttır.
Mikroskopik olarak AGCT'ler mikrofolliküler yapı ve Call-Exner cisimcikleri ile karakterizedir. İmmünohistokimyasal olarak inhibin pozitifliği tanı için oldukça duyarlı ve özgüldür. Son yıllarda, AGCT'lerin büyük çoğunluğunda FOXL2 mutasyonu tanımlanmış olup önemli bir moleküler belirteç olarak kabul edilmektedir.
Cerrahi tedavi yönetimin temelini oluşturur. Postmenopozal hastalarda total histerektomi ve bilateral salpingo-ooferektomi standart tedavi yaklaşımıdır. AGCT'ler genellikle iyi prognoza sahiptir ve erken evre hastalıkta 5 yıllık sağkalım oranı %90'ın üzerindedir. Bununla birlikte, bu tümörler geç nüks potansiyeline sahiptir ve ilk tedaviden yıllar sonra bile nüks görülebilir; bu nedenle uzun dönem takip büyük önem taşır.

Sonuç
Postmenopozal kanama ile birlikte adneksiyal kitle saptanan hastalarda, tümör belirteçleri normal olsa bile granüloza hücreli tümörler ayırıcı tanıda düşünülmelidir. Erken tanı ve uygun cerrahi tedavi, optimal hasta sonuçları için kritik öneme sahiptir.

Anahtar Kelimeler: Adneksiyel kitle, granüloza hücreli tümör, over tümörü

Şekil 1

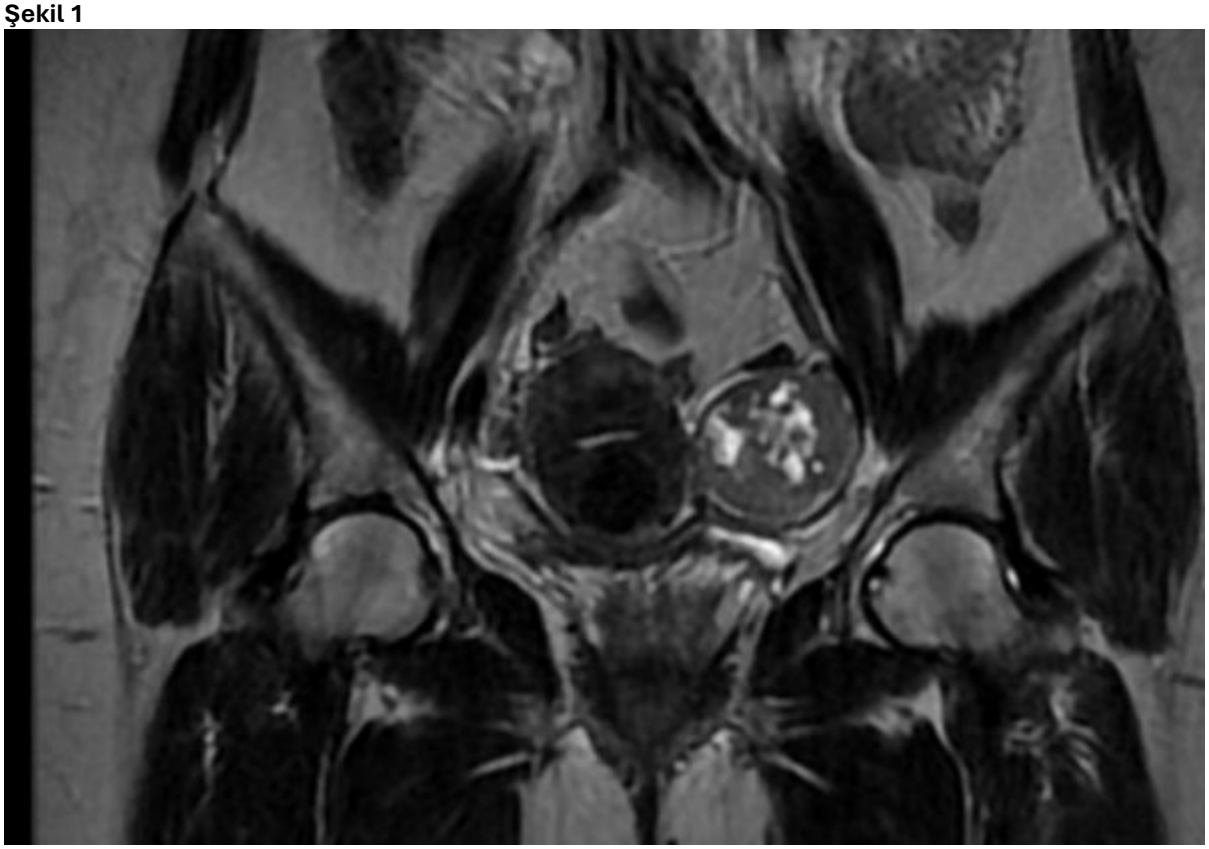

Pelvik manyetik rezonans görüntülemede sol adneksiyal bölgede yaklaşık 5.2 × 4.3 cm boyutlarında, kontrast tutan ve T2 hiperintens komponentler içeren kitle lezyonu izlenmektedir.

[SS-014]
Vulvada Nadir Bir Malignite: Mammariyan Gland Tipi Adenokarsinom ile Başvuran Bir Olgu

İbrahim Ethem Canbulut, Fadime Göker
Ankara Bilkent Şehir Hastanesi, Jinekolojik Onkoloji Cerrahisi Kliniği, Ankara

Giriş
Vulva malignitelerinin büyük çoğunluğunu skuamöz hücreli karsinomlar oluştururken, primer vulvar adenokarsinomlar oldukça nadir görülmektedir. Mammariyan gland tipi adenokarsinom ise vulvada bulunan anogenital mammary-like glandlardan geliştiği düşünülen ve literatürde sınırlı sayıda bildirilen nadir bir tümördür (1). Klinik olarak benign vulvar kitleleri taklit edebilmesi tanıda gecikmelere yol açabilmektedir (2). Bu olguda, başlangıçta benign vulvar kitle ön tanısı ile eksize edilen ve histopatolojik inceleme sonrası mammariyan gland tipi adenokarsinom olarak tanı alan nadir bir vulvar malignite sunulmuştur.
Olgu Sunumu
73 yaşında,hasta vulvada kitle şikayeti ile jinekoloji polikliniğine başvurdu. Yapılan fizik muayenesinde üretra komşuluğunda yaklaşık 3.5–4 cm boyutlarında kitle saptandı.
Pelvik bilgisayarlı tomografide(BT) sol vulvada üretra komşuluğunda saat 2 yönünde yaklaşık 35 mm boyutlarında heterojen kontrastlanan nodüler lezyon izlendi. Lipom ön tanısı ile sol labiumdan yaklaşık 5 cm'lik hemorajik ve dejenere görünümlü kitle eksize edildi.
Eksizyon materyalinin patolojik incelemesinde malign epitelyal tümör saptanması üzerine hasta jinekolojik onkoloji kliniğine yönlendirildi. Muayenede sol labiumda insizyon skarı izlenmekteydi, serviks doğal görünümdeydi. Tümör belirteçleri negatifti. PET-BT'de sol labium düzeyinde minimal FDG tutulumu dışında metastaz lehine bulgu izlenmedi. Mamografi benign (BIRADS-2) ile uyumluydu.
Hastaya radikal vulvektomi, bilateral inguinofemoral lenf nodu diseksiyonu uygulandı. Histopatolojik incelemede fibrotik stromada kribriform, solid ve kistik yapılardan oluşan tümöral infiltrasyon izlendi. İmmünohistokimyasal incelemede ER, PR ve GATA3 pozitifliği saptandı. Nihai tanı iyi diferansiye mammariyan gland tipi adenokarsinom olarak raporlandı. Tümör boyutu 2.5 cm olup cerrahi sınırlar negatifti. Lenfovasküler ve perinöral invazyon izlenmemiştir. İnguinal lenf nodlarında metastaz saptanmamıştır.
Nadir bir tümör olması nedeniyle hasta medikal ve radyasyon onkolojisi ile multidisipliner olarak değerlendirildi ve adjuvan tedavi önerilmedi. Postoperatif takiplerinde nüks veya metastaz saptanmadı.
Tartışma
Mammariyan gland tipi vulvar adenokarsinomlar genital bölgede bulunan mammary-like glandlardan köken alan nadir tümörlerdir. Tanı çoğunlukla eksizyon sonrası histopatolojik ve immünohistokimyasal inceleme ile konur (3). Literatürde bildirilen primer vulvar mammariyan gland tipi adenokarsinom olgularının büyük çoğunluğu postmenopozal kadınlarda görülmekte olup, bu tümörlerin immünohistokimyasal olarak sıklıkla ER, PR ve GATA3 pozitifliği göstermesi ayırıcı tanıda önemli ipuçları sağlamaktadır (4). Primer meme karsinom metastazının dışlanması önemlidir. Tedavide temel yaklaşım cerrahi eksizyondur ve lenf nodu değerlendirmesi önerilmektedir. Literatürde optimal adjuvan tedaviye ilişkin net bir görüş birliği bulunmamaktadır. Metastatik olgularda trastuzumab gibi medikal tedavi seçenekleri bildirilmiştir. (5) Bu olguda adjuvan tedavi planlanmamıştır.
Sonuç
Vulvada benign görünümlü kitleler nadir de olsa malignite içerebilir. Mammariyan glandtipi adenokarsinomlar nadir görülmeleri ve tanısal güçlükleri nedeniyle klinisyenlerin ayırıcı tanıda akılda bulundurması gereken tümörlerdir. Erken tanı ve uygun cerrahi tedavi ile başarılı sonuçlar elde edilebilir.
Referanslar
1- Hu, L., & Tiesinga, J. (2024). Case: Primary vulvar adenocarcinoma of mammary gland type-its genetic characteristics by focused next-generation sequencing. Pathology oncology research: POR, 30, 1611376.
2- Stueben BL, Lara JF. Primary adnexal adenocarcinoma of the vulva: a diagnosis of exclusion based on location, immunohistochemistry, and pattern of spread. Gynecol Oncol Case Rep (2013) 4:7–8. 10.1016/j.gynor.2012.11.002
3- Kalwiba C Adenocarcinoma of mammary-like glands of the vulva: a case report and literature review. South Afr J Gynaecol Oncol (2022)
4- 5. Moraisl M, MV. Diagnosis and management of primary vulvar adenocarcinoma of mammary gland type: report of two distinct cases. BMJ case Rep (2022) 15(6):e245580. 10.1136/bcr-2021-245580

Anahtar Kelimeler: Mammary-like gland tumor, Vulvar adenocarcinoma

[SS-015]
Maligniteyi taklit eden adneksiyal kitle: sklerozan stromal tümör

Arife Ebru Taşcı
Ankara Bilkent Şehir Hastanesi, Jinekolojik Onkoloji Cerrahisi Kliniği, Ankara

Giriş
Sklerozan stromal tümör (SST), overin seks kord-stromal tümörleri içerisinde yer alan nadir benign neoplazmdır. Chalvardjian ve Scully tarafından 1973 yılında tanımlanmıştır. Bu tümörler klinik, histopatolojik ve immünohistokimyasal özellikleri ile diğer stromal tümörlerden ayrılmaktadır (1,2).
SST çoğunlukla genç kadınlarda görülmekte olup bildirilen olguların büyük kısmı yaşamın ikinci ve üçüncü on yılında ortaya çıkmaktadır (2,3). Tümörler genellikle unilateraldir. Bununla birlikte görüntüleme yöntemlerinde solid ve kistik komponentlerin birlikte bulunması nedeniyle malign over tümörlerini taklit edebilmektedir (4). Bu durum özellikle genç hastalarda cerrahi plan ve fertilite korunması açısından tanısal zorluk oluşturur.
Olgu
On dokuz yaşında kadın hasta adneksiyal kitle ön tanısı ile opere edildi. Operasyon öncesinde yapılan kontrastlı bilgisayarlı tomografi incelemesinde sağ adneksiyal lojda 10 cm çapında, periferik yoğun vaskülarizasyon ve kontrastlanma gösteren, santralinde hipodens nekrotik alanlar içeren solid kitle lezyonu izlendi. Hastanın preoperatif laboratuvar değerlendirmesinde hemoglobin düzeyi 13.5 g/dL, lökosit sayısı 7300/μL, C-reaktif protein (CRP) düzeyi 19.5 mg/L, beta-human koryonik gonadotropin (β-hCG) düzeyi <2 mIU/mL, alfa-fetoprotein (AFP) düzeyi <1.3 ng/mL, karsinoembriyonik antijen (CEA) düzeyi <0.5 ng/mL, kanser antijeni 125 (CA-125) düzeyi 15.3 U/mL, kanser antijeni 19-9 (CA 19-9) düzeyi 5.35 U/mL ve kanser antijeni 15-3 (CA 15-3) düzeyi 14.5 U/mL olarak saptandı. İntraoperatif değerlendirmede uterus, sol over ve tuba normal görünümdeydi. Sağ over kaynaklı yaklaşık 10 cm çapında, tubayı içine alan, solid ve kistik komponentler içeren kitle izlendi. Sağ overde normal over parankimi izlenmemesi üzerine sağ unilateral salpingo-ooferektomi uygulandı. Frozen incelemede kesin tanının parafin kesit değerlendirmesi ile konulacağı bildirildi. Kesin histopatolojik incelemede sağ overde 9×6×5 cm boyutlarında sklerozan stromal tümör saptandı. İmmünohistokimyasal incelemede tümör hücrelerinde SF-1 ve östrojen reseptörü ile diffüz boyanma, inhibin ile fokal boyanma izlendi. Ki-67 proliferasyon indeksi %8-10 olarak raporlandı.

Tartışma
Sklerozan stromal tümör overin nadir görülen benign stromal tümörlerinden biridir ve over seks kord-stromal tümörlerinin yaklaşık %2–6'sını oluşturur (2,5). Klinik olarak hastalar sıklıkla pelvik ağrı şikayeti ile başvurmaktadır (6).
Histopatolojik olarak SST'nin en karakteristik özellikleri psödolobüler mimari, stromal ödem ve belirgin vasküler ağdır (2,4). İmmünohistokimyasal incelemede inhibin, calretinin ve SF-1 pozitifliği seks kord-stromal kökeni desteklemektedir (5). Radyolojik olarak heterojen solid-kistik yapı göstermesi nedeniyle malign over tümörleri ile karışabilmektedir (4,6). Ancak benign klinik seyri nedeniyle doğru tanı konulduğunda fertilite koruyucu cerrahi genellikle yeterli olmaktadır ve rekürrens oldukça nadir bildirilmektedir (5).
Sonuç
Sklerozan stromal tümör nadir görülmesine rağmen özellikle genç hastalarda saptanan adneksiyal kitlelerin ayırıcı tanısında akılda tutulmalıdır. Bu tümörün doğru tanınması gereksiz radikal cerrahinin önlenmesine ve fertilite koruyucu cerrahi yaklaşımın uygulanmasına olanak sağlamaktadır.
Referanslar
1. Chalvardjian A, Scully RE. Sclerosing stromal tumors of the ovary. Cancer. 1973.
2. Irving JA, Young RH. Ovarian sex cord-stromal tumors: a clinicopathologic analysis. Am J Surg Pathol.
3. Young RH. Sex cord-stromal tumors of the ovary and testis: their similarities and differences. Am J Surg Pathol.
4. Horta M, Cunha TM. Sex cord-stromal tumors of the ovary: a comprehensive review and update for radiologists. Radiographics.
5. Mittermair C, et al. Sclerosing stromal tumor of the ovary: clinical and imaging features. Gynecologic Oncology Reports.
6. Lucchetti MC, et al. Sclerosing stromal tumor of the ovary: a literature review. Journal of Ovarian Research.

Anahtar Kelimeler: fertilite koruyucu yaklaşım, sklerozan stromal tümör

[SS-016]
Yaşlı serviks kanserli hastalarda Hb/RDW oranı prognostik mi?

Rahşan Habiboğlu[1], Yılmaz Tezcan[2]
[1]Ankara Bilkent Şehir Hastanesi, Ankara
[2]Ankara Yıldırım Beyazıt Üniversitesi, Bilkent Şehir Hastanesi, Ankara

Amaç
Bu çalışmada, kemoradyoterapi (KRT) uygulanan 60 yaş ve üzeri serviks kanserli hastalarda hemoglobin/Eritrosit dağılım genişliği (Hb/RDW) oranının prognoz üzerindeki etkisinin değerlendirilmesi amaçlandı.

Yöntem
Bu çalışmaya >=60 yaş olan 54 serviks kanseri hastası dahil edildi. Hastaların demografik, klinik ve tedavi özellikleri ile tedavi öncesi Hb ve RDW değerleri retrospektif olarak kaydedildi. Hb/RDW oranının nüks ve mortaliteyi öngörmedeki performansı ROC analizi ile değerlendirildi. Sağkalım analizleri Kaplan–Meier yöntemi ile yapıldı.

Bulgular
Medyan yaş 67 (60–83) olup hastaların büyük çoğunluğunun performans durumu iyiydi (ECOG 0–1: %88,9). En sık görülen histopatolojik tip skuamöz hücreli karsinom (%88,9) ve en sık görülen evre FIGO IIIC1 (%46,3) idi. Hastaların hepsine yoğunluk aarlı radyoterapi yöntemi (IMRT) ile görüntü kılavuzluğunda external radyoterapi (IGRT), external radyoterapi sonrası 3 boyutlu Brakiterapi uygulanmıştır. Hastaların %98,1'ine eş zamanlı kemoterapi verilmş olup tedavi dağılımı homojen özellik göstermekteydi.
Medyan 21,3 aylık takip süresinde 7 hastada (%13) nüks, 9 hastada (%16,7) ölüm gözlendi. 1 ve 2 yıllık progresyonsuz sağkalım (PFS) oranları sırasıyla %90 ve %85, genel sağkalım (OS) oranları ise %94 ve %78 olarak saptandı.
Hb/RDW oranının prognostik değeri değerlendirildiğinde; nüks için AUC 0,663 (p=0,168) ve mortalite için AUC 0,563 (p=0,554) bulunmuş olup istatistiksel olarak anlamlı ilişki gösterilemedi.
Sonuç
Çalışmamızda Hb/RDW oranının yaşlı serviks kanserli hastalarda nüks ve mortaliteyi öngörmede anlamlı bir prognostik belirteç olmadığı sonucuna ulaşılmıştır.Bu durum; düşük olay sayısı, kısa takip süresi ve hasta grubunun homojen ve iyi prognostik özellikler göstermesi ile açıklanabilir. Ayrıca yaşlı popülasyonda Hb ve RDW düzeylerinin kanser dışı faktörlerden etkilenmesi, bu oranın prognostik değerini sınırlamış olabilir.

Anahtar Kelimeler: serviks, kanser, hemoglobin

Figure 1: Genel sağkalım grafiği,

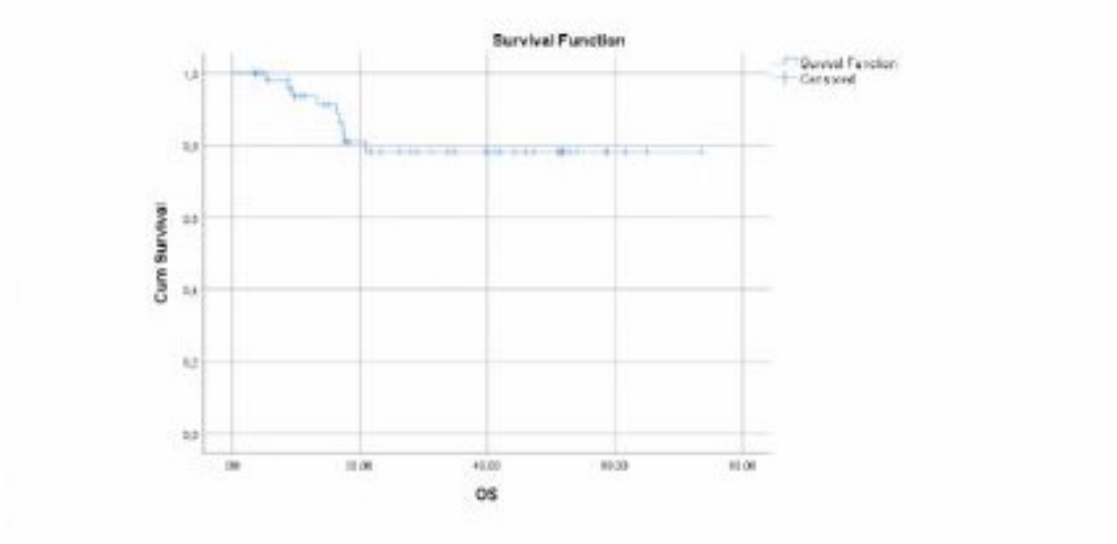

Figure 2:Progresyonsuz sağkalım grafiği

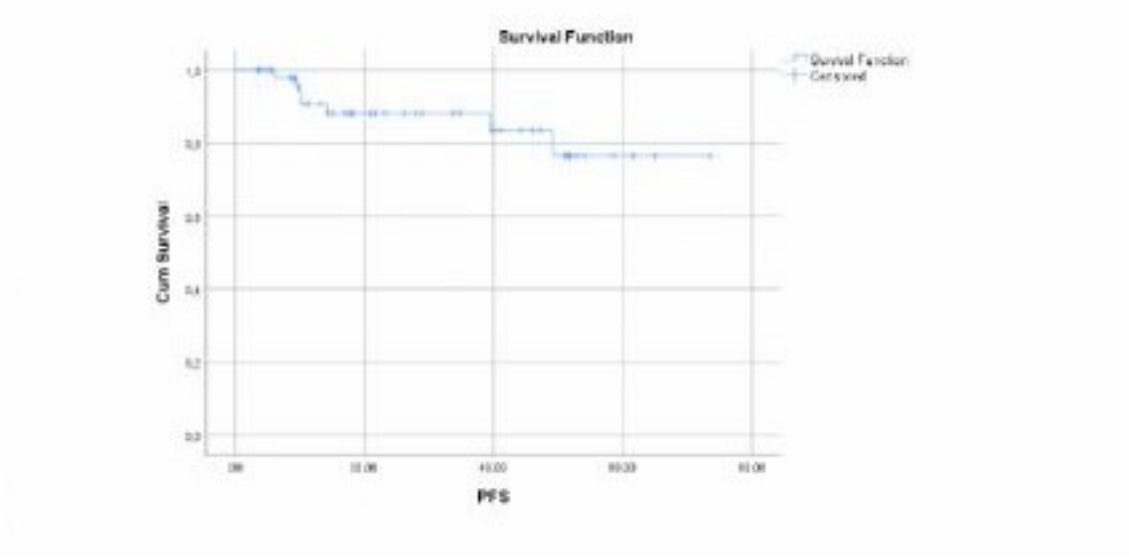

[SS-017]

Endometrium karsinosarkomu ile senkron tubal yüksek dereceli seröz karsinom birlikteliğinde rabdomyosarkom diferansiyasyonu: olgu sunumu

Süleyman Özen[1], Eda Güner Özen[2], Muzaffer Sancı[1]
[1]İzmir Şehir Hastanesi Jinekolojik Onkoloji Cerrahisi Kliniği, İzmir
[2]İzmir Şehir Hastanesi Kadın Hastalıkları ve Doğum Kliniği, İzmir

Amaç:
Karsinosarkomlar, epitelyal ve mezenkimal bileşenlerin birlikte bulunduğu, nadir ancak yüksek derecede agresif seyirli malign neoplazmlardır. Bu tümörlerde heterolog diferansiyasyon alanlarının varlığı, tümörün biyolojik davranışı ve prognozu üzerinde belirleyici olabilmektedir. Bu olgu sunumunda, endometrium kökenli karsinosarkoma eşlik eden senkron tubal yüksek dereceli seröz karsinom birlikteliği ile rabdomyosarkom komponentinin klinik ve histopatolojik öneminin ortaya konulması amaçlandı.
Yöntem:
Seksen bir yaşında, multipar ve eşlik eden hipertansiyon, diabetes mellitus ile koroner arter hastalığı bulunan hasta, dış merkezde endometrioid adenokarsinom ön tanısıyla opere edilmesini takiben ileri değerlendirme amacıyla kliniğimize refere edildi. Hastaya evreleme ve sitoredüksiyon amacıyla total abdominal histerektomi, bilateral salpingo-ooferektomi, omentektomi ile bilateral pelvik ve paraaortik lenfadenektomi uygulandı. İntraoperatif frozen incelemede malign miks Müllerian tümör lehine bulgular elde edildi. Preoperatif görüntüleme ve tümör belirteçlerinde ileri evre hastalığı düşündüren bulgu saptanmadı.
Bulgular:
Makroskopik olarak 9×6×4,2 cm boyutlarında olan tümörün myometriuma yüzeyel invazyon gösterdiği belirlendi. Histopatolojik incelemede epitelyal komponentin yüksek dereceli seröz karsinom morfolojisi sergilediği, mezenkimal komponentin ise geniş alanlarda rabdomyosarkom diferansiyasyonu içerdiği izlendi. Lenfovasküler invazyon saptanmadı ve pelvik ile paraaortik lenf nodlarında metastatik tutulum izlenmedi. Sağ tuba uterinada bağımsız odak şeklinde yüksek dereceli seröz karsinom varlığı saptanarak senkron tümör lehine değerlendirildi. İmmünohistokimyasal incelemede sarkom komponentinde desmin, myogenin ve MyoD1 pozitifliği; kaldesmon negatifliği izlendi. Her iki komponentte p16 ekspresyonu mevcut olup MLH1 ekspresyonunda fokal kayıp dikkat çekti.
Sonuç:
Bu olgu, endometrium karsinosarkomu ile senkron tubal yüksek dereceli seröz karsinom birlikteliğinin nadirliğini ortaya koymaktadır. Rabdomyosarkom diferansiyasyonu, tümörün biyolojik agresifliğini yansıtan önemli bir histopatolojik özellik olarak değerlendirilebilir. Ayrıca senkron tümör varlığı, tanı ve tedavi sürecinde multidisipliner yaklaşımın gerekliliğini vurgulamaktadır. Moleküler düzeyde yapılacak ileri incelemelerin, tümörün patogenezinin aydınlatılmasına ve hedefe yönelik tedavi stratejilerinin geliştirilmesine katkı sağlayabileceği düşünülmektedir.

Anahtar Kelimeler: Endometrium karsinosarkomu, senkron tümör, tubal seröz karsinom

MRI Görüntüleme

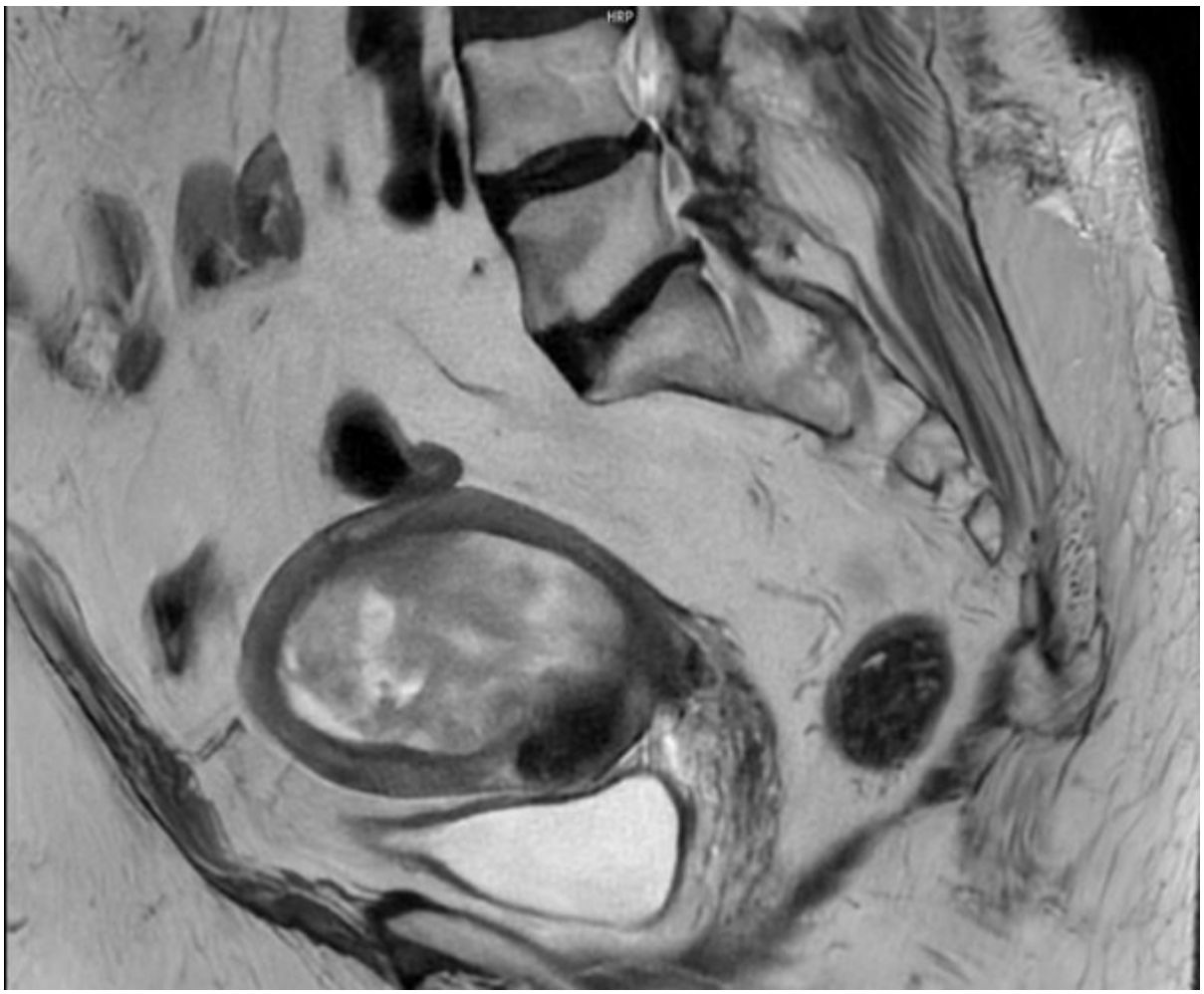

PATOLOJİ

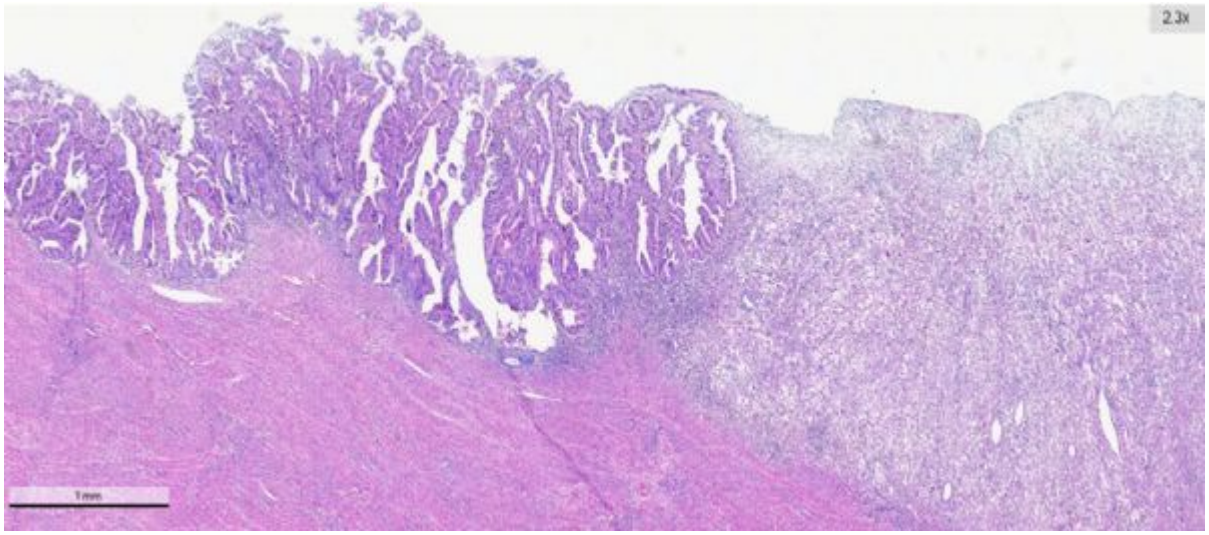

[SS-018]
Perioperatif IVC Filtresi Kullanımıyla Yönetilen Tromboembolik Riskli Hastada Senkron Endometrium ve Over Tümörü: Olgu Sunumu

Damla Özdemir
Ufuk Üniversitesi Tıp Fakültesi, Kadın Hastalıkları ve Doğum Ana bilim Dalı, Ankara

Giriş
Endometrium kanserlerinin en sık görülen histolojik alt tipi endometrioid adenokarsinom olup çoğunlukla düşük dereceli olgularda daha iyi prognoz ile ilişkilidir. Buna karşın berrak hücreli karsinom, nadir görülmesine rağmen daha agresif klinik seyir ve yüksek nüks riski ile ilişkili olabilen non-endometrioid bir alt tiptir. Endometrium ve overde eş zamanlı (senkron) malignitelerin varlığı; cerrahi evreleme, adjuvan tedavi stratejisi ve moleküler/immünohistokimyasal değerlendirme açısından klinik önem taşır. Bu posterde, endometriumda endometrioid adenokarsinom (G1) ile overde berrak hücreli karsinom birlikteliği saptanan ve cerrahi olarak evrelenen bir olgu, immünohistokimyasal bulgular eşliğinde sunulmaktadır.

Olgu Sunumu
47 yaşında hasta karın ağrısı ve anormal uterin kanama yakınmaları ile başvurdu. Özgeçmişinde, planlanan cerrahiden yaklaşık bir ay önce gelişen pulmoner emboli ve sol popliteal vende derin ven trombozu öyküsü mevcuttu. Perioperatif tromboembolik riskin azaltılması amacıyla kardiyovasküler cerrahi tarafından preoperatif dönemde inferior vena cava (IVC) filtresi yerleştirildi. Ardından total abdominal histerektomi ve bilateral salpingo-ooforektomi ile birlikte batından sitoloji örneklemesi, pelvik lenf nodu diseksiyonu ve omentum biyopsisi gerçekleştirildi. IVC filtresi postoperatif ikinci günde sorunsuz şekilde çıkarıldı. Makroskopik incelemede histerektomi materyali 306 g ağırlığında olup 13.5×7.5×5 cm ölçülerindeydi; serviks 4 cm çapta ve endoservikal kanal 3 cm uzunlukta izlendi. Endometrial kavitede anterior ve posterior duvarda 3×1 cm boyutlarında infiltratif nitelikte tümoral lezyon saptandı. Tümörün en derin invazyon alanında myometriyuma 3 cm derinlikte invazyon izlenirken sağlam duvar kalınlığı 0.4 cm olarak ölçüldü. Lenfovasküler invazyon saptanmadı ve olgu evre IA olarak değerlendirildi.

Sonuç ve Tartışma
Sunulan olguda endometriumda düşük dereceli endometrioid adenokarsinom ile overde berrak hücreli karsinom birlikteliği mevcuttur ve cerrahi evreleme sonrası olgu evre IA olarak sınıflandırılmıştır. Lenfovasküler invazyonun olmaması prognostik açıdan olumlu bir bulgu olmakla birlikte, iki farklı histolojinin eş zamanlı varlığı klinik yönetimde ayrıntılı patolojik ve immünohistokimyasal karakterizasyonun önemini artırmaktadır. Bu bağlamda immunohistokimyasal profil; tümör biyolojisinin daha iyi anlaşılması, olası ek değerlendirme gereksiniminin belirlenmesi ve takip stratejisinin şekillendirilmesi açısından posterin temel odak noktalarından biri olarak sunulmuştur.

İmmunohistokimyasal Çalışmalar
MMR protein ekspresyonu: MSH6 her iki tümörde kaybolmuş; PMS2 ise sadece endometrium tümöründe azalmış, over tümöründe korunmuş.
p53: Her iki tümörde normal boyanma paterni gözlenmiş.
ER: Endometrium tümöründe %10 güçlü pozitif, over tümöründe negatif.
Klinik not: MSH6 kaybı genetik danışmanlık ve ileri moleküler inceleme için önemli olabilir.

Anahtar Kelimeler: Endometrium Kanseri, Over Kanseri, Vena Kava Filtresi

belirteçler

Marker	Endometrium tümörü	Over tümörü
ER	%10 güçlü (+)	(-)
p53	Wild-type	Wild-type
PMS2	Kayıp	Korunmuş
MSH6	Kayıp	Kayıp

filtre fotoğrafı



[SS-019]
Meigs sendromu şeklinde prezente olan erişkin tip over granüloza hücreli tümörü: Olgu sunumu

İnci Başkır İşlek, Gülin Özuyar Şimşek, Muzaffer Sancı
İzmir Şehir Hastanesi

Amaç: Bu olgu sunumunun amacı, postmenopozal bir kadında Meigs sendromu şeklinde ortaya çıkan nadir bir erişkin tip over granüloza hücreli tümör olgusunu sunmak ve ileri evre over malignitesine benzerliği nedeniyle oluşturduğu tanısal güçlükleri vurgulamaktır.
Olgu: Elli altı yaşında postmenopozal kadın hasta, vajinal kanama ve ilerleyici abdominal distansiyon yakınmaları ile başvurdu. Hastanın ayrıca plevral efüzyon nedeniyle göğüs hastalıkları kliniğinde yatırılarak izlendiği öğrenildi. Pelvik manyetik rezonans görüntülemede, 275 × 249 × 147 mm boyutlarında, septasyonlar, kontrastlanan septalar ve solid bileşenler ile solid alanlarda difüzyon kısıtlılığı içeren büyük bir sağ adneksiyal kitle ve eşlik eden pelvik serbest sıvı saptandı (Şekil 1). Ayrıca 22 mm kalınlığında sol plevral efüzyon izlendi (Şekil 2). Hastaya total abdominal histerektomi, bilateral salpingo-ooforektomi, omentektomi, bilateral pelvik lenf nodu örneklemesi, periton biyopsisi ve sitolojik örnekleme uygulandı. İntraoperatif frozen kesit incelemesinde, granüloza hücreli tümör lehine şüpheli non-epitelyal over tümörü düşünüldü. Nihai histopatolojik incelemede, sağ over kaynaklı 33 × 20 × 18 cm boyutlarında erişkin tip granüloza hücreli tümör tanısı doğrulandı. Tümör kapsülü intakt olup lenfovasküler invazyon izlenmedi. Omentum, pelvik lenf nodları ve periton biyopsilerinde metastatik tümör tutulumu saptanmadı. İmmünohistokimyasal incelemede inhibin ve kalretinin ile fokal pozitiflik, PR ile %40 oranında güçlü nükleer boyanma izlenirken; EMA, SALL4, ER ve p16 negatif bulundu, p53 ise wild-type patern gösterdi.
Sonuç: Bu nadir olgu, düşük dereceli bir malignite olarak tanımlanan erişkin tip over granüloza hücreli tümörünün, Meigs sendromunu tablosu ile prezente olabileceğini ve ileri evre, yüksek dereceli over malignitesini taklit edebileceğini göstermektedir. Bu birlikteliğin bilinmesi, uygun cerrahi planlamayı ve perioperatif dönemde daha doğru tanısal değerlendirmeyi kolaylaştırabilir.

Anahtar Kelimeler: Erişkin tip granüloza hücreli tümör; Meigs sendromu; overin seks kord-stromal tümörü; plevral efüzyon; asit

Şekil 1

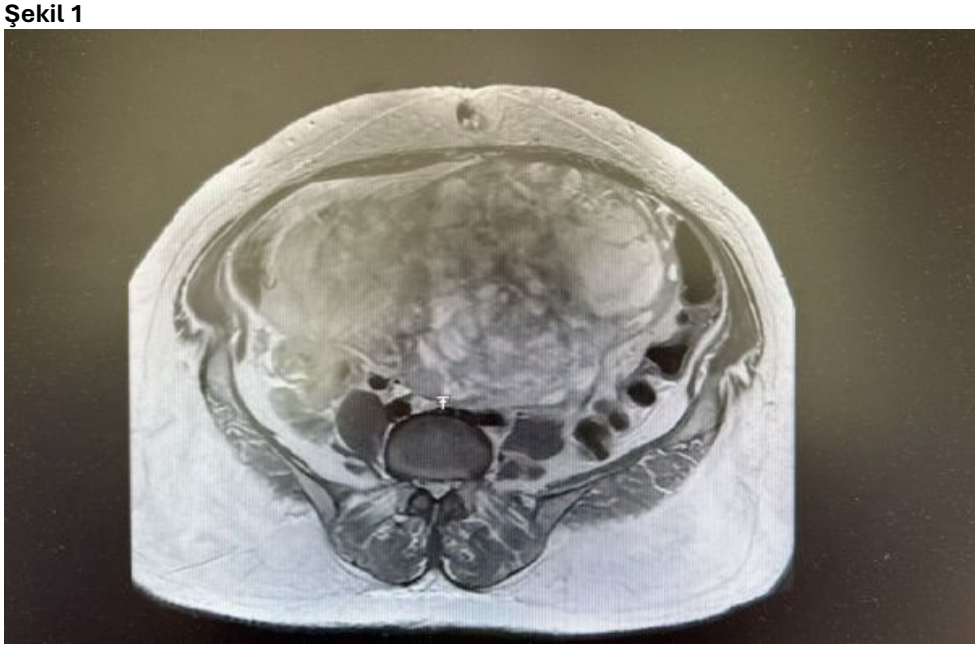

Pelvik manyetik rezonans görüntülemede, 275 × 249 × 147 mm boyutlarında, septasyonlar, kontrastlanan septalar ve solid bileşenler ile solid alanlarda difüzyon kısıtlılığı içeren büyük bir sağ adneksiyal kitle

Şekil 2

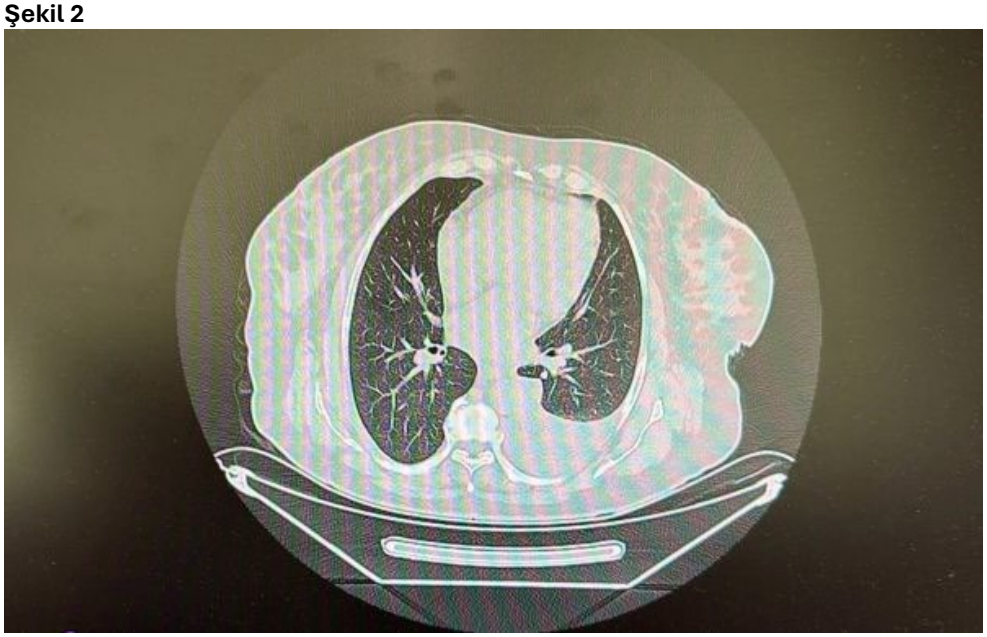

Toraks BT, de 22 mm kalınlığında sol plevral efüzyon

[SS-020]
Yüksek proliferatif indeksli dev uterin PEComa: fatal septik seyir ile sonlanan nadir bir olgu

Esma Doğan, Tolga Çiftpınar
İstanbul Kanuni Sultan Süleyman Eğitim ve Araştırma Hastanesi

Amaç
Perivasküler epiteloid hücreli tümörler (PEComa), nadir görülen mezenkimal tümörlerdir ve uterin yerleşimleri oldukça seyrektir. Klinik davranışları benign seyirden agresif maligniteye kadar değişkenlik gösterebilir. Literatürde PEComa'larda malign potansiyeli öngörmede; tümör çapının 5 cm'den büyük olması, infiltratif büyüme paterni, nekroz, yüksek mitotik aktivite ve artmış Ki-67 proliferasyon indeksi gibi kriterler tanımlanmıştır. Bu çalışmada, yüksek proliferatif indeks ile seyreden ve postoperatif dönemde fatal septik komplikasyon gelişen dev uterin PEComa olgusunun sunulması ve klinik-patolojik özelliklerinin literatür eşliğinde değerlendirilmesi amaçlanmıştır.
Yöntem
Elli yaşındaki hasta, CA-125 yüksekliği (136 U/mL) ve pelvik kitle nedeniyle değerlendirilmiştir. Preoperatif görüntüleme bulguları doğrultusunda total abdominal histerektomi, bilateral salpingo-ooferektomi, total omentektomi ve pelvik-paraaortik lenfadenektomi içeren optimal debulking cerrahisi uygulanmıştır. Postoperatif klinik seyir ile patolojik bulgular retrospektif olarak analiz edilmiştir.
Bulgular
Preoperatif görüntülemede ve intraoperatif değerlendirmede yaklaşık 15–16 cm boyutlarında kitle izlenmiş; patolojik incelemede omentum ve peritona yayılım ile tümör yükünün daha geniş bir intraabdominal alanı kapsadığı saptanmıştır. Tümörün uterus korpusundan köken aldığı, serozayı aşıp batın içine uzandığı ve omentum ile peritonda yaygın implantlar oluşturduğu gözlenmiştir. Lenf nodu metastazı izlenmemekle birlikte, batın içi sıvı sitolojisi malign olarak değerlendirilmiştir. İmmünohistokimyasal incelemede HMB45 ve Cathepsin K pozitifliği saptanmıştır. Tümör proliferatif aktivitesini gösteren Ki-67 indeksi %50–60 olarak raporlanmıştır.
Postoperatif üçüncü gün içerisinde hastada hızlı klinik kötüleşme gelişmiş; CRP ve prokalsitonin düzeylerinde belirgin artış izlenmiştir. Gelişen klinik tablo üzerine yapılan görüntülemede serbest intraperitoneal hava saptanmış ve acil relaparotomi uygulanmıştır. İntraoperatif değerlendirmede sigmoid kolonda perforasyon ve buna bağlı yaygın fekal kontaminasyon izlenmiştir. Bağırsak anslarının ileri derecede ödemli ve frajil olması nedeniyle primer onarım uygun görülmemiş ve Hartmann prosedürü uygulanmıştır. Ancak, postoperatif dönemde derin metabolik asidoz ve septik şok gelişmiş, yoğun bakım tedavisine rağmen hasta kaybedilmiştir.
Sonuç
Yüksek proliferatif indeksli dev uterin PEComa'ların agresif biyolojik davranış sergileyebileceği ve ciddi postoperatif septik komplikasyonlar ile mortal seyredebileceği görülmektedir. Bulgularımız, yüksek Ki-67 indeksinin kötü prognoz ile ilişkili olabileceğini desteklemektedir. Ayrıca, bu tümörlerin yalnızca tümör agresifliği açısından değil, aynı zamanda fatal sistemik inflamatuar komplikasyonlar yönünden de yüksek risk taşıyabileceği düşünülmektedir.
Literatürde, uterin PEComa olgularında yüksek Ki-67 indeksi ile sistemik inflamatuar yanıt ve septik mortalite arasındaki ilişkiyi birlikte ortaya koyan veri son derece sınırlıdır. Bu bulgular ışığında, bu hasta grubu perioperatif dönemde yüksek riskli olarak değerlendirilmeli; inflamatuar parametreler yakından izlenmeli ve olası komplikasyonlara karşı erken ve agresif yönetim stratejileri uygulanmalıdır.

Anahtar Kelimeler: Ki-67, Septik şok, Uterin PEComa

Şekil 1

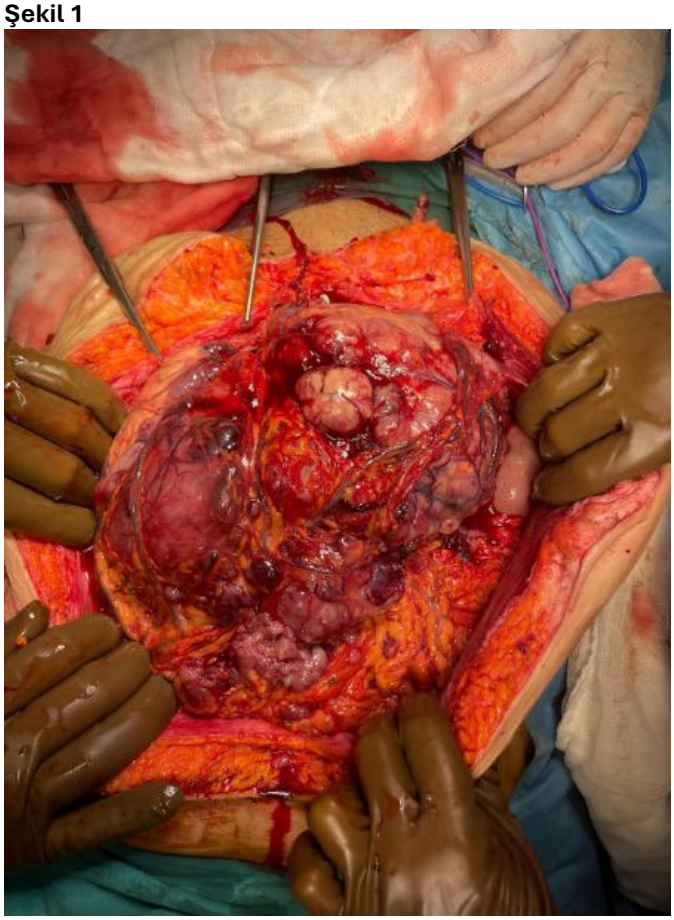

Şekil 1. Debulking cerrahisi sırasında kitlenin çevre dokularla ilişkisi ve adezyon bölgeleri gösterilmektedir.

Şekil 2

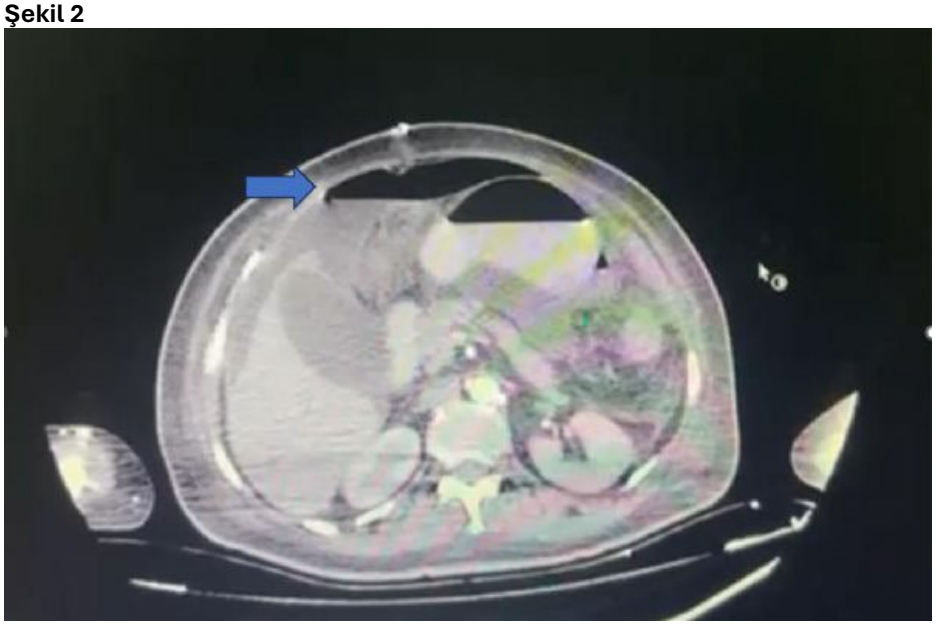

Şekil 2. Kontrastlı abdominal bilgisayarlı tomografi kesitinde, serbest intraperitoneal hava görünümü (ok ile işaretli) izlenmektedir. Bulgular gastrointestinal perforasyon ile uyumludur.

Tablo 1. Olgunun klinik ve patolojik özellikleri

Özellik	Bulgular
Yaş	50 yıl
Başvuru	Pelvik kitle
CA-125	136 U/mL
Lokalizasyon	Fundustan köken alan, yaygın intraabdominal yayılım gösteren
Tümör boyutu	~15–16 cm
Cerrahi	TAH + BSO + Omentektomi + Pelvik Paraaortik Lenfadenektomi
Histopatoloji	PEComa
İmmünohistokimya	HMB45 (+), Cathepsin K (+)
Ki-67	%50–60
Yayılım	Omentum, Periton
Lenf nodu	Negatif
Sitoloji	Malign

Tablo 2. Postoperatif klinik seyir ve komplikasyonlar

Parametre	Bulgular
CRP	116 → 394 mg/L
Prokalsitonin	0.62 → 36.06 ng/mL
Klinik durum	Hızlı kötüleşme
Görüntüleme	Serbest intraperitoneal hava
Girişim	Relaparotomi
İntraoperatif bulgu	Sigmoid kolon perforasyonu, fekal kontaminasyon
Ek cerrahi	Hartmann prosedürü
Kan gazı	pH: 7.22, Laktat: 12.6 mmol/L, HCO_3: 15 mmol/L
Komplikasyon	Septik şok, metabolik asidoz
Sonuç	Exitus

[SS-021]
Predictors of Lymph Node Metastasis Endometrial Cancer after Systematic Laparoscopic Lymphadenectomy

Candost Hanedan
Ankara Etlik Şehir Hastanesi,Jinekolojik Onkoloji Bilim Dalı,Ankara

Aim:

Lymph node metastasis is an important prognostic factor in endometrial cancer and plays a key role in guiding adjuvant treatment decisions. Identifying clinicopathological factors associated with nodal involvement may improve the accuracy of surgical staging. This study aimed to determine the predictors of lymph node metastasis and to evaluate the pattern of para-aortic involvement in patients with endometrial cancer who underwent laparoscopic pelvic and para-aortic lymphadenectomy.

Methods:

In this retrospective single-center study, 121 patients with endometrial cancer who underwent laparoscopic pelvic and para-aortic lymphadenectomy were included. The following variables were analyzed: age, body mass index (BMI), tumor size, histological type, tumor grade, depth of myometrial invasion, lymphovascular space invasion (LVSI), molecular subtype, and FIGO stage. The primary outcome was the presence of lymph node metastasis. Para-aortic metastasis patterns were also evaluated. Univariate and multivariate analyses were performed.

Results:

A total of 121 patients were analyzed. The median age was 63 years and the median BMI was 32 kg/m^2. The most common histological type was endometrioid carcinoma (74.4%). Lymph node metastasis was detected in 20 patients (16.5%). Pelvic metastasis was observed in 11.6% (n=14), and para-aortic metastasis in 9.9% (n=12). The mean number of retrieved lymph nodes was 29.3±11.7, and the mean number of para-aortic lymph nodes was 11.8±6.8. In univariate analysis, LVSI was significantly associated with nodal metastasis (p=0.002). In multivariate analysis, prominent LVSI was identified as an independent predictor (OR 5.44; 95% CI 1.67–17.65; p=0.005). Additionally, LVSI was also an independent predictor of para-aortic metastasis (OR 6.98; 95% CI 1.81–26.78; p=0.005).

Conclusion:

LVSI appears to be the strongest predictor of both pelvic and para-aortic lymph node metastasis in endometrial cancer. Assessment of LVSI may guide surgical staging and decision-making regarding the necessity of para-aortic lymphadenectomy.

Anahtar Kelimeler: Endometriyal kanser, Lenf nodu metastazı, Laparoskopi

TIF_1



Table 1: Baseline clinicopathologic and surgical characteristics of the study cohort (N = 121)

Baseline characteristics	Total (N = 121)
Age, years, median (min–max)	63.0 (34–80)
BMI, kg/m², median (min–max)	32.0 (19.0–47.0)
CA-125, U/mL, median (min–max)	14 (3–329)
Tumor size, mm, median (min–max)	50.0 (5.00–170)
Histological subtype, n (%)	
- Endometrioid	90 (74.4%)
- Serous	16 (13.2%)
- Mixed	6 (5.0%)
- Clear cell	3 (2.5%)
- Carcinosarcoma	3 (2.5%)
- Others †	3 (2.5%)
Molecular subtype (IHC), n (%)	
- MMP	69 (57.0%)
- MMRd	26 (21.5%)
- p53abn	24 (19.8%)
- Not assessed ‡	2 (1.7%)
Tumor grade, n (%) *	
- Grade 1	58 (66.0%)
- Grade 2	26 (28.9%)
- Grade 3	10 (11.1%)
Myometrial invasion, n (%)	
- No invasion	6 (5.0%)
- < 1/2	45 (34.5%)
- ≥ 1/2	72 (59.5%)
Lymphovascular space invasion (LVSI), n (%)	
- Negative	82 (67.8%)
- Focal	14 (11.6%)
- Positive (substantial)	25 (20.7%)
Serosal involvement, n (%)	
- Negative	118 (97.5%)
- Positive	3 (2.5%)
FIGO stage (2023), n (%)	
- Stage I	48 (39.7%)
- Stage II	46 (38.0%)
- Stage III	24 (19.8%)
- Stage IV	3 (2.5%)
Lymph node dissection	
- Total LN retrieved, mean ± SD	29.3 ± 11.7
- Pelvic LN retrieved, mean ± SD	17.6 ± 7.9
- Para-aortic LN retrieved, mean ± SD	11.8 ± 6.8
Lymph node metastasis, n (%)	
- Any LN metastasis	20 (16.5%)
- Pelvic LN metastasis	14 (11.6%)
- Para-aortic LN metastasis	12 (9.9%)
Additional pathological findings, n (%)	
- Omentum involvement	3/102 (2.9%)
- Positive peritoneal cytology	0/121 (0.0%)

*Grade reported for endometrioid histology only (n = 94). †Others include mucinous (n = 1), undifferentiated (n = 1), and mesonephric-like (n = 1) carcinomas. ‡ Molecular subtype could not be assessed in 2 patients. IHC: Immunohistochemistry. MMP: No-specific molecular profile. MMRd: Mismatch repair deficient. p53abn: p53 abnormal. LN: Lymph node. LVSI: Lymphovascular space invasion. SD: Standard deviation. FIGO: International Federation of Gynecology and Obstetrics.

TIF_2

Table 2: Univariate analysis of factors associated with lymph node metastasis

Variable	LN Negative (n = 101)	LN Positive (n = 20)	p value
Continuous variables			
Age, years, median (range)	63 (34–79)	61 (40–80)	0.099
BMI, kg/m², median (range)	32 (19–47)	30 (22–42)	0.113
CA-125, U/mL, median (range)	13 (3–329)	20 (3–203)	0.207
Tumor size, mm, median (range)	50 (5–170)	53 (10–140)	0.818
Categorical variables			
Histological type			0.856
- Endometrioid	74 (73.3%)	16 (80.0%)	
- Non-endometrioid	27 (26.7%)	4 (20.0%)	
Molecular subtype (IHC)			0.306
- NSMP	58 (57.4%)	11 (55.0%)	
- MMRd	19 (18.8%)	7 (35.0%)	
- p53abn	22 (21.8%)	2 (10.0%)	
- Not assessed	2 (2.0%)	0 (0.0%)	
Tumor grade *			0.329
- Grade 1	46 (62.2%)	8 (50.0%)	
- Grade 2	19 (25.7%)	7 (43.8%)	
- Grade 3	9 (12.2%)	1 (6.3%)	
Myometrial invasion			0.105
- No invasion	6 (5.9%)	0 (0.0%)	
- < 1/2	39 (38.6%)	4 (20.0%)	
- ≥ 1/2	56 (55.5%)	16 (80.0%)	
LVSI			**0.002**
- Negative	74 (73.3%)	8 (40.0%)	
- Focal	12 (11.9%)	2 (10.0%)	
- Positive (substantial)	15 (14.9%)	10 (50.0%)	
Serosal involvement			0.435
- Negative	98 (97.0%)	20 (100.0%)	
- Positive	3 (3.0%)	0 (0.0%)	
Cervical invasion			0.323
- Negative	85 (84.2%)	15 (75.0%)	
- Positive	16 (15.8%)	5 (25.0%)	
Ovarian involvement			0.427
- Negative	99 (98.0%)	19 (95.0%)	
- Positive	2 (2.0%)	1 (5.0%)	

*Bold p values indicate statistical significance ($p < 0.05$). Mann-Whitney U test used for continuous variables. Chi-square or Fisher's exact test used for categorical variables. * Grade reported for endometrioid histology only (n = 90). LN: Lymph node; LVSI: Lymphovascular space invasion; IHC: Immunohistochemistry; NSMP: No specific molecular profile; MMRd: Mismatch repair deficient; p53abn: p53 abnormal.*

[SS-022]

Evre I Endometrium Kanserinde Adjuvan Radyoterapi Öncesi Hematolojik Parametrelerin ve Moleküler Özelliklerin Prognostik Değeri

Ahmet Can Kara[1], Tarık Kargıoğlu[1], Feyza Yaşar Daşgın[1], Gonca Altınışık İnan[2], Yılmaz Tezcan[2]
[1]Ankara Bilkent Şehir Hastanesi, Radyasyon Onkolojisi Ana Bilim Dalı, Ankara
[2]Ankara Bilkent Şehir Hastanesi, Radyasyon Onkolojisi Ana Bilim Dalı, Ankara; Ankara Yıldırım Beyazıt Üniversitesi Tıp Fakültesi, Radyasyon Onkolojisi Ana Bilim Dalı, Ankara

Amaç

Evre I endometrium kanserinde adjuvan radyoterapi uygulanan hastalarda prognozu belirleyen faktörlerin ortaya konulması önemlidir. Son yıllarda rutin kan parametrelerinden elde edilen inflamasyon belirteçlerinin çeşitli malignitelerde prognostik değeri olabileceği gösterilmiştir. Bu çalışmada evre I endometrium kanseri nedeniyle adjuvan radyoterapi uygulanan hastalarda radyoterapi öncesi hematolojik parametrelerin ve tümör biyolojik özelliklerinin sağkalım sonuçları ile ilişkisinin değerlendirilmesi amaçlanmıştır.

Yöntem

Bu retrospektif çalışmada Eylül 2019 – Ağustos 2025 tarihleri arasında evre I endometrium kanseri tanısı ile adjuvan radyoterapi uygulanıp kemoterapi uygulanmayan toplam 210 hasta analiz edilmiştir. Hastaların klinik, patolojik ve tedavi özellikleri retrospektif olarak incelenmiştir. Radyoterapi öncesi periferik kan sayımlarından nötrofil/lenfosit oranı (NLR), trombosit/lenfosit oranı (PLR), monosit/lenfosit oranı (MLR) ve sistemik immün inflamasyon indeksi (SII) hesaplanmıştır. Sağkalım analizleri Kaplan–Meier yöntemi ile yapılmış, gruplar arasındaki fark log-rank testi ile değerlendirilmiştir. Progresyonsuz sağkalım (PFS) ve genel sağkalım (OS) ile ilişkili faktörler Cox regresyon analizi ile araştırılmıştır. İstatistiksel analizler IBM SPSS Statistics yazılımının 26.0 sürümü kullanılarak gerçekleştirilmiştir.

Bulgular

Hastaların medyan yaşı 65 yıl (45–90) olup %40,5'i evre IA, %59,5'i evre IB olarak sınıflandırılmıştır. Olguların %91,4'ü endometrioid, %8,6'sı non-endometrioid histolojiye sahipti. Tümör derecesi açısından %76,8'i grade 1–2, %23,2'si grade 3 idi. p53 mutasyonu hastaların %17,1'inde saptandı. Adjuvan tedavi olarak %79,5 hastaya brakiterapi, %18,1 hastaya eksternal pelvik radyoterapi (EBRT), %2,4 hastaya ise kombine tedavi uygulandı. Hasta, tümör ve tedavi özellikleri tablo 1'de özetlenmiştir.

Medyan takip süresi 33 ay (1–70 ay) olarak hesaplandı. Takip süresince 16 hastada (%7,6) nüks, 13 hastada (%6,2) ölüm gelişti. Medyan progresyonsuz sağkalım 65,4 ay olup medyan PFS'ye ulaşılamadı.

ROC analizinde radyoterapi öncesi hematolojik parametrelerin nüks gelişimini öngörmede anlamlı bir ayırt ediciliği olmadığı görüldü. Cox regresyon analizinde NLR, PLR, MLR ve SII değerlerinin progresyonsuz sağkalım ile anlamlı ilişki göstermediği saptandı (p>0,05).

Histolojik alt tip progresyonsuz sağkalım açısından anlamlı bulundu ve non-endometrioid histolojiye sahip hastalarda progresyon riskinin daha yüksek olduğu görüldü (HR: 4,18; p=0,013)(Şekil 1). Ayrıca p53 mutasyonu bulunan hastalarda progresyon riskinin anlamlı derecede arttığı saptandı (HR: 5,22; p=0,046)(Şekil 2). Evre IA ve IB hastalar arasında progresyonsuz sağkalım açısından anlamlı fark izlenmedi (p=0,714). Evre ile uygulanan radyoterapi tipi arasında da anlamlı ilişki saptanmadı (p=0,639)(Tablo 2).

Genel sağkalım analizinde medyan OS 66,4 ay olarak hesaplandı ve medyan OS'ye ulaşılamadı.Genel sağkalım analizinde de p53 mutasyonu ile sağkalım arasında anlamlı ilişki saptanmış, p53 mutant hastalarda sağkalımın daha düşük olduğu izlenmiştir (p=0,009).

Sonuç

Evre I endometrium kanserinde adjuvan radyoterapi uygulanan hastalarda radyoterapi öncesi hematolojik inflamasyon belirteçlerinin prognostik değeri gösterilememiştir. Buna karşılık non-endometrioid histoloji ve p53 mutasyonu

progresyonsuz sağkalım açısından önemli prognostik faktörler olarak bulunmuştur. Bulgularımız erken evre endometrium kanserinde tümör biyolojisinin sağkalım sonuçları üzerindeki belirleyici rolünü desteklemektedir.

Anahtar Kelimeler: Endometrium Kanseri, Radyoterapi, Prognostik Belirteçler

Tablo 1: Hasta, Tümör ve Tedavi Özellikleri

Değişken	n (%)
Yaş (medyan, aralık)	65 (45–90)
Evre IA	85 (40,5)
Evre IB	125 (59,5)
Endometrioid histoloji	192 (91,4)
Non-endometrioid histoloji	18 (8,6)
Grade 1–2	159 (76,8)
Grade 3	48 (23,2)
p53 mutant	36 (17,1)
p53 mutant değil	114 (54,3)
p53 bakılmamış	60 (28,6)
Sadece brakiterapi	167 (79,5)
Sadece eksternal pelvik RT	38 (18,1)
EBRT + brakiterapi	5 (2,4)

Şekil 1. Histolojik alt tipe göre progresyonsuz sağkalım (PFS) için Kaplan–Meier eğrileri

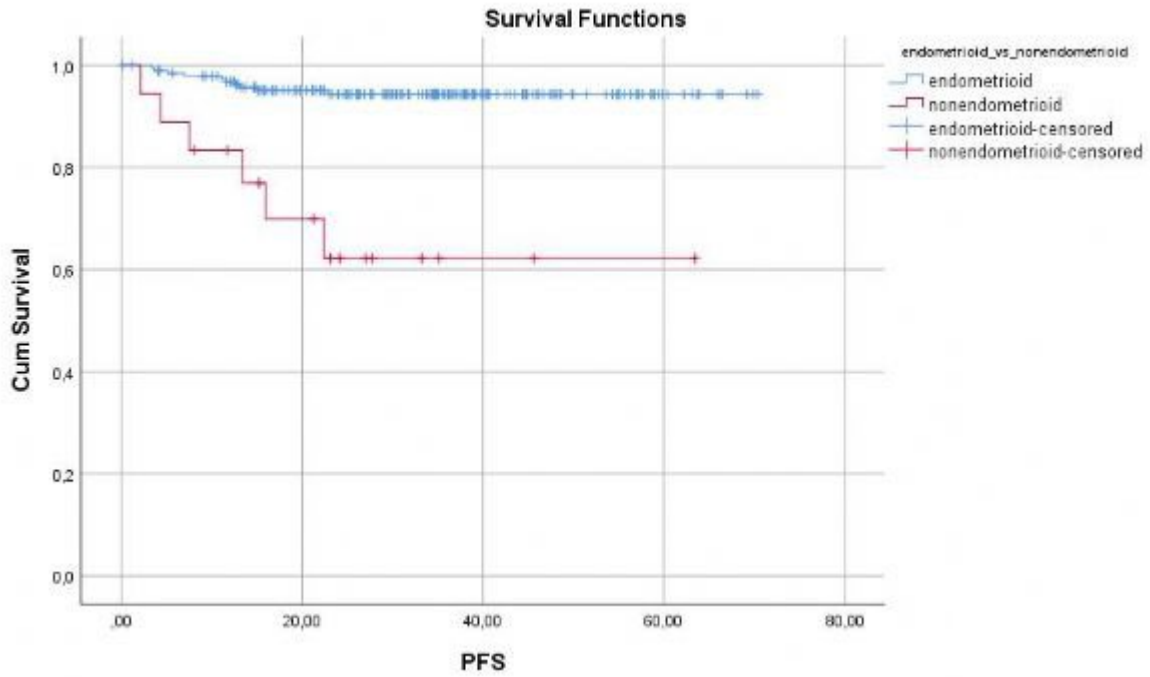

Şekil 2. p53 Durumuna göre progresyonsuz sağkalım (PFS) için Kaplan–Meier eğrileri

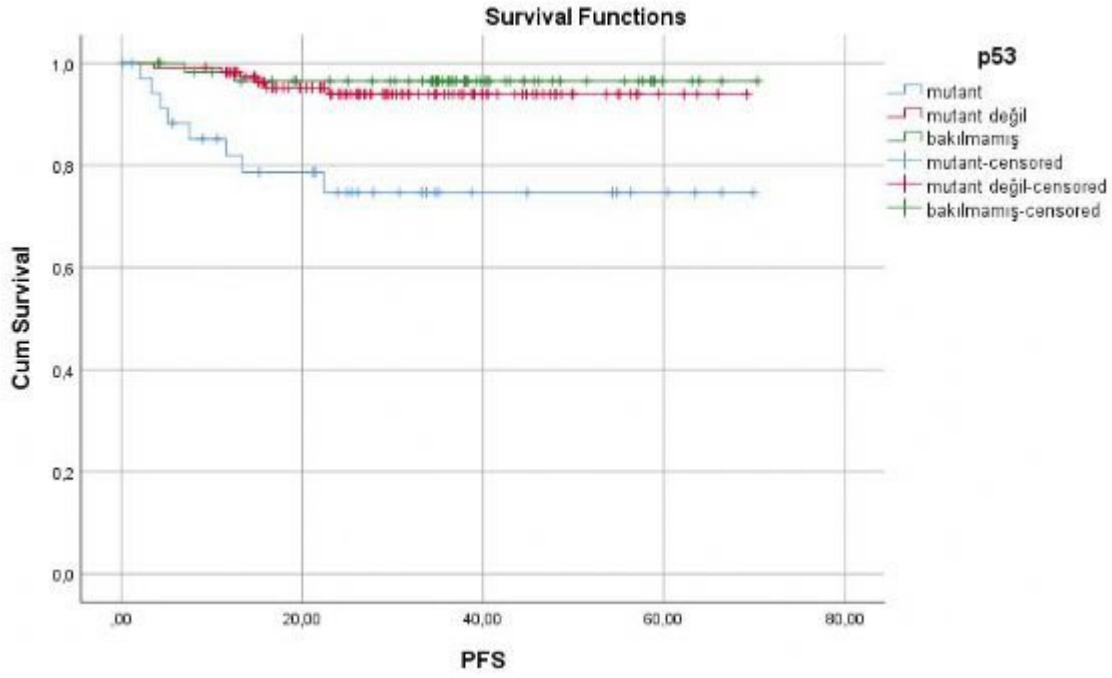

Tablo 2:Evreye Göre Radyoterapi Dağılımı

Evre	Sadece EBRT	Sadece Brakiterapi	EBRT + Brakiterapi
IA	16 (18,8%)	66 (77,6%)	3 (3,5%)
IB	22 (17,6%)	101 (80,8%)	2 (1,6%)

P:0,639

[SS-023]

Fumarat Hidrataz Eksikliği ile İlişkili Uterin Leiomyom Olgusu: STUMP Ayırıcı Tanısı ve HLRCC Açısından Klinik Önemi

Pınar Koç Tiske, Vefa Şakar, Özhan Özdemir
T.C. SBÜ Gülhane Eğitim ve Araştırma Hastanesi, Kadın Hastalıkları ve Doğum Kliniği

Giriş

Uterin düz kas tümörleri benign leiomyomlardan leiomyosarkomlara uzanan geniş bir spektrum oluşturur. Bu spektrumda yer alan ve atipik histopatolojik özellikler gösteren lezyonlar, özellikle malignite potansiyeli belirsiz düz kas tümörleri (STUMP) ile fumarat hidrataz (FH) eksikliği gösteren leiomyomlar arasında ayırıcı tanıda güçlük yaratabilmektedir. FH eksikliği gösteren leiomyomlar nadir olup (%0,4–1,6), belirgin nükleer atipi, epiteloid morfoloji ve alışılmadık vasküler yapılar nedeniyle STUMP ve leiomyosarkomu taklit edebilir. Ayrıca Herediter leiomyomatozis ve renal hücreli karsinom (HLRCC) sendromu ile ilişkili olabilmeleri nedeniyle doğru tanı klinik açıdan önem taşır. Bu çalışmada başlangıçta myoma uteri ön tanısı ile opere edilen ve postoperatif olarak FH eksikliği gösteren leiomyom tanısı alan bir olgu sunulmuştur.

Olgu

Yirmi beş yaşında, nulligravid hasta rutin kontrol amacıyla başvurdu. Özgeçmişinde hipofiz adenomu dışında özellik yoktu. Transvajinal ultrasonografide yaklaşık 10 cm çapında myom ile uyumlu kitle izlendi. Pelvik MRG'de intrauterin yerleşimli, 9×10 cm boyutlarında, internal septasyonlar içeren kistik lezyon saptandı. Tümör belirteçleri normaldi. Pfannenstiel insizyon ile yapılan myomektomide uterin kaviteyi dolduran yaklaşık 10 cm'lik intramural kitle enüklee edildi.

Histomorfolojik incelemede epiteloid ve yer yer rabdoid hücreler, alveolar tip ödem, belirgin nükleollü nükleuslar, perinükleer halo ve geyik boynuzu benzeri damar yapıları izlendi. Nekroz saptanmadı, mitotik aktivite 10 büyük büyütme alanında 2–3 idi. Bu bulgular FH eksikliği lehine olmakla birlikte epiteloid STUMP ile de örtüşebilmesi nedeniyle immünohistokimyasal inceleme yapıldı. FH ekspresyon kaybı saptandı; SMA, desmin ve kaldesmon diffüz pozitif, Ki-67 düşük, p16 negatif bulundu. Olgu FH eksikliği gösteren leiomyom olarak raporlandı ve HLRCC açısından genetik danışmanlık ile ürolojik değerlendirme önerildi. İki yıllık takipte ek patoloji izlenmedi.

Tartışma

FH eksikliği gösteren leiomyomlar, belirgin sitolojik atipi ve karakteristik vasküler paternleri nedeniyle STUMP veya leiomyosarkom ile karışabilmektedir. FH gen mutasyonları HLRCC sendromu ile ilişkili olup, bu sendromda uterin ve kutanöz leiomyomlar ile agresif renal hücreli karsinom gelişebilir. Bu nedenle FH kaybının gösterilmesi yalnızca tanı açısından değil, genetik danışmanlık ve renal tümör taraması açısından da önemlidir. Literatürde FH eksik tümörlerin önemli bir kısmının STUMP olarak sınıflandırılabildiği ve bu olguların bir bölümünde germline FH mutasyonu saptandığı bildirilmiştir. Ayrıca STUMP grubunun bir kısmının gerçekte FH eksik leiomyom spektrumunda yer aldığı gösterilmiştir.

FH eksik leiomyomlar genellikle benign seyirli olmakla birlikte, özellikle genç hastalarda HLRCC'nin ilk bulgusu olabilir. Bu nedenle atipik morfoloji gösteren uterin düz kas tümörlerinde Fumarat hidrataz immünohistokimyası ve gerekli durumlarda genetik inceleme önerilmektedir.

Sonuç

FH eksikliği gösteren leiomyomlar nadir ancak klinik açıdan önemli tümörlerdir. STUMP ile morfolojik örtüşme gösterebilirler ve doğru tanı için immünohistokimyasal değerlendirme gereklidir. Özellikle genç hastalarda FH ekspresyonunun değerlendirilmesi ve HLRCC açısından genetik danışmanlık verilmesi önem taşımaktadır.

Anahtar Kelimeler: Fumarat Hidrataz Eksikliği, HLRCC, Leiomyom

[SS-024]
Şiddetli Anemi ve Hidronefroza Neden Olan Prolabe Pedinküle Dev Submüköz Leiomyom: Olgu Sunumu

Zahide Küçük
Koru Hastanesi,Çankaya, Ankara

Giriş
Uterin leiomyom, üreme çağındaki kadınlarda sık görülen, yerleşim yerine göre farklı belirtiler verebilen benign tümörlerdir. Submüköz myomlar uterin kaviteye doğru büyüyüp fazla kanama ile kendini gösterdikleri için genellikle erken dönemde tanı alırlar. Vajene doğmuş pedinküllü submüköz myomlar ise nadir görülür ve genellikle yine anormal uterin kanama ile prezente olurlar. Bu olguda, ileri derecede anemi ve hidronefroza neden olan pedinküllü dev submüköz myom vakasını sunmayı amaçladık.
Olgu
22 yaşında, virigo hasta; yoğun vajinal kanama, sık idrara çıkma ve sağ yan ağrısı şikayetleri ile başvurdu. Hastanın anamnezinde tekrarlayan kan transfüzyonlarına rağmen hemoglobin düzeylerinde artış sağlanamadığı öğrenildi. Pelvik ultrasonda 12 cm kadar karın ön duvarını kaplayan kitle izlendi. Myom ön tanısıyla Pelvik MR istendi. Başvuru anında hemoglobin değeri 5 g/dL olarak ölçüldü.
Pelvik manyetik rezonans görüntüleme 'uterin fundus yerleşimli yaklaşık 12 cm çapında myom ve sağ böbrekte grade 2-3 hidronefroz saptandı' olarak raporlandı.
Kan transfüzyonları sonrası operasyon kararı alındı. Açık cerrahi ile batına girildiğinde, gözlemde uterus ve ovlerlerin normal olduğu görüldü, vajen ön duvarına yapılan kesi ile myoma ulaşıldı, uterin fundustan ince bir sapla köken alarak vajene doğru ilerleyen yaklaşık 15 cm boyutunda pedinküllü myom olduğu, mesane basısı, sağ üreter basısı buna bağlı üreterde ileri derece dilatasyon olduğu görüldü. Myom pedinkülü ile birlikte eksize edildi. Bir ay sonraki kontrolünde hastanın hemoglobin değerinin 10.8 g/dL olduğu, kanamasının normale döndüğü, sık idrara çıkma şikayetinin operasyondan hemen sonra bittiği, hidronefroz bulgusunun da gerilediği görüldü.
Tartışma
Prolabe pedinküle submüköz leiomyomlar nadir görülmekle birlikte, ciddi kanama ve anemiye yol açabilir. Bu olguda hemoglobin düzeyinin 5 g/dL olması klinik tablonun ciddiyetini göstermektedir.
Görüntüleme yöntemleri her zaman myomun yerleşimini doğru yansıtmayabilir. Bu vakada da preoperatif olarak fundal myom düşünülmesine rağmen intraoperatif olarak vajene prolabe submüköz myom saptanmıştır.
Üriner semptomlar genellikle mesane basısına bağlıdır. Ancak bu olguda nadir olarak üreter basısına bağlı hidronefroz geliştiği görülmüştür.
Sonuç
Dev prolabe submüköz leiomyomlar şiddetli anemiye, sık idrara çıkma gibi üriner semptomlara ve nadiren hidronefroza neden olabilir.
Tanıda özellikle virigo hastalarda görüntüleme yöntemleri yanıltıcı olabilir. Cerrahi eksizyonla klinik iyileşme oldukça hızlıdır.

Anahtar Kelimeler: Hidronefroz, Anemi, Prolabe Pedinküle Dev Submüköz Leiomyom

Prolabe Pedinküle Dev Submüköz Leiomyom



[SS-025]
Tuba kanseri cerrahisi sırasında insidental saptanan appendiks nöroendokrin tümörü: olgu sunumu

Süheyl Korhan, Mehmet Anıl Onan
Gazi University Faculty of Medicine, Department of Obstetrics and Gynecology, Division of Gynecologic Oncology, Ankara, Türkiye

Amaç:
Appendiks nöroendokrin tümörleri (NET), appendiksin en sık görülen primer neoplazmları olup genellikle asemptomatik seyirli ve insidental olarak saptanan lezyonlardır. Appendektomi materyallerinde görülme sıklığı %0,3–2,3 arasında bildirilmektedir. Primer tuba uterina kanseri ise nadir görülen bir jinekolojik malignite olup klinik ve patolojik özellikleri nedeniyle tanıda güçlük yaratabilmektedir. Jinekolojik maligniteler ile eşzamanlı insidental appendiks NET saptanması oldukça nadir olup genellikle bağımsız ikinci primer tümörler olarak değerlendirilmektedir. Bu olgu sunumunda, tuba/over kaynaklı malignite nedeniyle opere edilen bir hastada insidental olarak saptanan iyi diferansiye appendiks NET olgusunun sunulması ve bu nadir birlikteliğin klinik öneminin literatür eşliğinde tartışılması amaçlanmıştır.
Yöntem:
Altmış üç yaşında, postmenopozal kadın hasta ishal, karın ağrısı ve abdominal şişkinlik yakınmaları ile başvurdu. Ön değerlendirmede gastrointestinal nedenler araştırıldı; endoskopi ve kolonoskopide malignite lehine bulgu saptanmadı. Tümör belirteçlerinde CA-125 ve CA 72-4 yüksekliği izlenmesi üzerine ileri görüntüleme yapıldı. Manyetik rezonans görüntülemede sol overde yaklaşık 21 mm çapında, kistik ağırlıklı ve 5 mm'lik nodüler solid komponent içeren, O-RADS 3 kategorisinde değerlendirilen lezyon saptandı. Postmenopozal durum, tümör belirteç yüksekliği ve görüntüleme bulguları nedeniyle jinekolojik malignite ön tanısı ile eksploratif laparotomi planlandı. Hastaya total abdominal histerektomi, bilateral salpingo-ooforektomi, omentektomi ve pelvik-paraaortik lenf nodu diseksiyonu uygulandı. Cerrahi evreleme kapsamında profilaktik apendektomi de yapıldı.
Bulgular:
Operasyon sırasında appendiks makroskopik olarak doğal görünümdeydi. Histopatolojik incelemede sol over ve sol tuba uterinada yüksek dereceli seröz karsinom saptandı; tubal fimbrialarda intraepitelyal karsinom odakları izlendi. Tümörün over kapsülünü fokal olarak invaze ettiği, ancak makroskopik ekstraovaryan yayılım göstermediği görüldü. İmmünohistokimyasal incelemede WT-1 ve p53 pozitifliği, Ki-67 proliferasyon indeksinin yaklaşık %70 olduğu raporlandı. Omentum ve 30'dan fazla pelvik-paraaortik lenf nodunda metastaz saptanmadı.
Apendektomi materyalinin mikroskopik incelemesinde ise appendiks ucunda 0.8 cm çapında, submukozal yerleşimli, iyi diferansiye nöroendokrin tümör saptandı. Tümör serozaya ulaşmamış, organa sınırlı izlenmiş ve cerrahi sınırlar negatif bulunmuştur. Mitoz ve nekroz izlenmeyen lezyonda Ki-67 proliferasyon indeksi yaklaşık %1 olup Grade 1 nöroendokrin tümör ile uyumlu olarak değerlendirildi. İmmünohistokimyasal incelemede chromogranin-A, sinaptofizin ve CD56 pozitifliği izlendi. Bu bulgular insidental saptanan, düşük dereceli ve tamamen çıkarılmış appendiks nöroendokrin tümörü tanısını destekledi. Tubal yüksek dereceli seröz karsinom nedeniyle hasta adjuvan kemoterapi programına alındı; appendiksteki düşük dereceli ve küçük boyutlu nöroendokrin tümör için ek cerrahi veya medikal tedavi planlanmadı, klinik izlem önerildi.
Sonuç:
Appendiks nöroendokrin tümörleri genellikle iyi diferansiye, düşük proliferasyon indeksine sahip ve indolent seyirli neoplazmlar olup çoğunlukla insidental olarak saptanmaktadır. Küçük (<1 cm) ve düşük dereceli lezyonlarda apendektomi yeterli ve küratif tedavi sağlamaktadır. Bu olguda da 0.8 cm çapında, Grade 1 appendiks NET için ek cerrahi gereksinimi olmamış ve kılavuzlarla uyumlu bir yaklaşım benimsenmiştir.
Jinekolojik maligniteler ile eşzamanlı appendiks NET birlikteliği nadir olup, genellikle bağımsız ikinci primer tümörler şeklinde karşımıza çıkmaktadır. Bu nedenle jinekolojik onkoloji cerrahisi sırasında uygulanan profilaktik apendektomi, klinik olarak sessiz seyreden ve aksi halde tanı alamayacak lezyonların erken saptanmasına olanak sağlayabilir.
Bu olgu, çıkarılan appendiks materyallerinin rutin histopatolojik değerlendirilmesinin önemini vurgulamakta ve özellikle jinekolojik malignite cerrahilerinde profilaktik apendektominin tanısal katkısını desteklemektedir.

Anahtar Kelimeler: Appendiks nöroendokrin tümörü, Yüksek dereceli seröz karsinom, İnsidental tümör

[SS-026]

Semptomatik miyomatozis nedeniyle yapılan histerektomi sonrasında saptanan insidental uterin perivasküler epiteloid hücreli tümör (PEComa): olgu sunumu

Çağlayan Biçer[1], Fatih Akkuş[2], Perihan Udul[1]
[1]Isparta Şehir Hastanesi
[2]Kütahya Şehir Hastanesi

Amaç
Perivasküler epiteloid hücreli tümörler (PEComa), melanositik ve düz kas farklılaşmasını birlikte gösteren nadir mezenkimal neoplazmlardır. Uterus, jinekolojik PEComa'nın en sık bildirilen yerleşim yeridir; ancak preoperatif klinik ve görüntüleme bulguları leiomyomdan ayırt edilmeye olanak tanımadığından tanı sıklıkla cerrahi sonrası histopatolojik incelemeyle konulmaktadır. Bu olguda, semptomatik miyomatozis nedeniyle uygulanan histerektomi materyalinde insidental olarak saptanan düşük riskli uterin PEComa'nın klinikopatolojik özellikleri ve iki yıllık izlem sonuçları sunulmaktadır.
Yöntem
Kırk dokuz yaşında premenopozal kadın hasta (gravida 3, para 3), on sekiz aydır ilerleyici menoraji, dismenore ve pelvik basınç yakınmaları ile başvurdu. Transvajinal ultrasonografide en büyüğü 6,4 cm olan çoklu intramural ve subserozal leiomyomlar saptandı; adneksiyal patoloji izlenmedi. Endometriyal biyopside proliferatif endometrium ile uyumlu bulgular elde edildi; hiperplazi veya malignite bulgusu yoktu. Didrogesteron (2 × 10 mg/gün, 30 gün) ve traneksamik asit (2 × 500 mg/gün, 25 gün) ile yeterli kanama kontrolü sağlanamadı. Medikal tedaviye dirençli kanama ve semptomatik miyomatozis nedeniyle aydınlatılmış onam sonrası laparoskopik total histerektomi ve bilateral salpingo-ooforektomi uygulandı. Cerrahi materyal, ayrıntılı makroskopik örnekleme, mikroskopik inceleme ve kapsamlı immünohistokimyasal panel ile değerlendirildi.
Bulgular
Makroskopik incelemede intramural yerleşimli, en büyüğü 4,5 cm olan toplam sekiz adet miyom nodülü izlendi. Mikroskopik incelemede miyom nodüllerinin arka planında 1 cm çaplı, iyi sınırlı, nodüler yapıda bir tümöral odak saptandı. Tümör hücreleri berrak-granüler eozinofilik sitoplazma ve yuvarlak-oval nükleuslardan oluşmaktaydı. Elli büyük büyütme alanında mitotik figür izlenmedi; nekroz, lenfovasküler invazyon ve perinöral invazyon saptanmadı; cerrahi sınırlar negatifti. İmmünohistokimyasal incelemede vimentin ve HMB-45 diffüz pozitif, desmin pozitif, kaldesmon fokal pozitif; S-100, CD34 ve CD117 negatif; Ki-67 proliferasyon indeksi %1'in altındaydı. SMA ve Melan-A nonspesifik boyanma gösterdi. Bulgular, ICD-O kodu 8714/0 ile uyumlu "PEComa, NOS, benign" tanısını destekledi. Olgu jinekolojik onkoloji multidisipliner konseyinde değerlendirildi; düşük riskli patolojik özellikler ve komplet eksizyon göz önünde bulundurularak adjuvan tedavi önerilmedi. Postoperatif 15. gün, 3. ay, 1. yıl ve 2. Yıl kontrollerinde nüks, metastaz veya tümöre atfedilebilir bulgu saptanmadı.
Sonuç
Uterin PEComa, miyomatozis nedeniyle çıkarılan histerektomi materyallerinde beklenmedik bir tanı olarak karşımıza çıkabilir. Bu olgu, benign ön tanıyla yapılan histerektomilerde dahi sistematik makroskopik örnekleme ve immünohistokimyayı kapsayan ayrıntılı patolojik değerlendirmenin önemini vurgulamaktadır. Doğru tanı, uygun risk sınıflaması ve bireysellestirilmiş izlem planının oluşturulması multidisipliner yaklaşımı gerektirmektedir.

Anahtar Kelimeler: PEComa, histerektomi, miyomatozis

[SS-027]
Lokal ileri serviks kanserinde laparoskopik lenf nodu disseksiyonu ve over transpozisyonu

Eyüp Gökhan Turmuş
Dr. Abdurrahman Yurtaslan Ankara Onkoloji Eğitim ve Araştırma Hastanesi

Amaç:
Serviks kanseri, Dünya Sağlık Örgütü verilerine göre dünya genelinde kadınlarda en sık görülen jinekolojik malignitedir. Lokal ileri evre hastalıkta standart tedavi eş zamanlı kemoradyoterapi olup, pelvik radyoterapi özellikle genç hastalarda over fonksiyonlarının kaybına yol açabilmektedir. Bu olgu sunumunda, genç yaştaki lokal ileri evre serviks kanseri tanılı bir hastada uygulanan laparoskopik lenf nodu diseksiyonu ve over transpozisyonu ile doğru evreleme sağlanması, postoperatif tedavi planının belirlenmesi ve morbiditenin azaltılması ile overlerin radyoterapinin olumsuz etkilerinden korunması amaçlanmıştır.
Yöntem:
Otuz beş yaşında kadın hasta, dış merkezde yapılan smear testinde ASC-US saptanması üzerine uygulanan kolposkopik biyopsi sonucunda skuamöz hücreli karsinom tanısı alarak merkezimize başvurdu. Pelvik manyetik rezonans görüntülemede, servikste endoservikal kanalı ekspanse eden yaklaşık 51×32 mm boyutlarında, vajen üst 1/3 posterior duvara uzanım gösteren kitle lezyonu izlendi. Parametrial yağ planlarının heterojen ve düzensiz görünümü parametrial invazyon lehine değerlendirildi. Ayrıca sol tarafta en büyüğü 10×5 mm, sağ internal iliak bölgede ise 7×5 mm boyutlarında lenf nodları saptandı. Pozitron emisyon tomografi-bilgisayarlı tomografi (PET-CT) incelemesinde, serviksten vajen proksimaline uzanan yaklaşık 4×4 cm boyutlarındaki kitlede artmış 18F-florodeoksiglukoz (FDG) tutulumu (SUVmax: 25.03) izlendi. Sağ internal iliak bölgede 1.5×1.3 cm (SUVmax: 6.99) ve sol external iliak bölgede 1.7×1.4 cm (SUVmax: 3.55) boyutlarında lenf nodlarında patolojik FDG tutulumu saptandı. Hastaya genel anestezi altında muayene, servikal biyopsi ve sistoskopi uygulandı. Jinekolojik muayenede serviks alt dudakta yaklaşık 3-4 cm çapında ülsere lezyon izlendi. Vajinal forniksler doğal, serviks sola deviye idi. Rektovajinal muayenede sağ parametriyum serbest, sol parametriyum kısalmış olarak değerlendirildi. Sistoskopide mesane mukozası ve bilateral üreter orifisleri doğal izlendi. Alınan biyopsi materyalinin histopatolojik incelemesi sonucunda nonkeratinize tip skuamöz hücreli karsinom tanısı doğrulandı.
Bulgular:
Hastada doğru evreleme, over fonksiyonlarının korunması ve radyoterapi alanının belirlenmesi amacıyla laparoskopik retroperitoneal lenf nodu diseksiyonu, bilateral salpenjektomi, bilateral over transpozisyonu ve batın sitolojisi planlandı. Laparoskopik olarak batına girilerek öncelikle peritoneal sitoloji örneği alındı. Eksplorasyonda bilateral pelvik bölgede yaklaşık 2 cm boyutlarında bulky lenf nodları izlendi ve bilateral pelvik lenf nodu örneklemesi yapıldı. Üreterler bilateral olarak visualize edilerek doğal seyirde izlendi. İntraoperatif frozen incelemeye gönderilen lenf nodları malignite açısından negatif olarak raporlandı. Takiben bilateral salpenjektomi uygulandı. Overler ligamentum ovarii propriumdan serbestlenerek mobilize edildi. İnfundibulopelvik ligament, üreterlerle olan ilişkisi korunarak dikkatli şekilde disseke edildi. Overler, pelvik radyoterapi alanının dışında kalacak şekilde üst abdominal bölgeye doğru mobilize edilerek alt parakolik alandaki peritona transpoze edildi. Overlerin lokalizasyonunu belirlemek amacıyla periton hemoklip ile işaretlendi. Hemostaz kontrolü ve batın temizliği sonrası operasyon sonlandırıldı. Nihai patoloji sonucunda lenf nodları reaktif olarak değerlendirildi, batın sitolojisi ve tubal örneklerde malignite saptanmadı. Hasta konseyde Evre IIB skuamöz hücreli serviks kanseri olarak değerlendirildi.
Sonuç:
Erken evre serviks kanserinde primer tedavi seçeneği cerrahi iken, lokal ileri evre hastalıkta lenf nodu değerlendirmesi, evreleme, tedavi planlaması ve prognoz açısından kritik öneme sahiptir. Bu olguda uygulanan laparoskopik lenf nodu diseksiyonu ve over transpozisyonu ile hem doğru evreleme sağlanmış hem de overlerin radyoterapinin olumsuz etkilerinden korunması hedeflenmiştir. Bu yaklaşım, uygun hasta grubunda tedavi planlamasına katkı sağlamakta ve özellikle genç hastalarda hormonal fonksiyonların korunmasına olanak tanımaktadır.

Anahtar Kelimeler: lenf nodu diseksiyonu, laparoskopi, serviks kanseri

[SS-028]

Preliminary Değerlendirme: Türkiye'de Sağlık Çalışanları ve Genel Popülasyonda HPV Farkındalığı ve Aşılanma—Bilgi Düzeyi ve Aşılanma Oranlarının Değerlendirilmesi

Vildan Altahhan, Pınar Koç Tiske, Özhan Özdemir
Sağlık Bilimleri Üniversitesi, Gülhane Eğitim ve Araştırma Hastanesi, Kadın Hastalıkları ve Doğum Ana Bilim Dalı, Ankara

Amaç:
Bu çalışmanın amacı, Türkiye'de sağlık çalışanları, sağlık çalışanı olmayan hastane personeli ve genel popülasyonda insan papilloma virüsü (HPV) ve HPV aşısına ilişkin farkındalık ve bilgi düzeylerini değerlendirmek, gruplar arasında karşılaştırmak ve mevcut bilgi boşluklarını ortaya koymaktır. Bu özet, devam eden çalışmanın ön bulgularını sunmaktadır.
Yöntem:
Bu kesitsel anket çalışması üç farklı grupta yürütülmüştür: Kadın hastalıkları ve doğum kliniği dışında çalışan kadın hemşireler (n=45), sağlık çalışanı olmayan kadın hastane personeli (n=57) ve jinekoloji polikliniğine başvuran kadınlar (n=57). Veriler, Waller ve arkadaşları tarafından geliştirilen ve Türkçe geçerlik–güvenirlik çalışması Demir Bozkurt ve arkadaşları tarafından yapılan HPV Bilgi Ölçeği kullanılarak elde edilmiştir. Ölçek toplam puanı, ilgili maddelerin puanlarının toplanması ile hesaplanmış olup, daha yüksek puanlar daha yüksek bilgi düzeyini ifade etmektedir. Katılımcıların sosyodemografik özellikleri ile HPV enfeksiyonu, bulaş yolları, ilişkili hastalıklar ve korunma yöntemlerine yönelik bilgi düzeyleri gruplar arasında karşılaştırılmıştır.
Bulgular:
Çalışmaya toplam 159 katılımcı dahil edilmiştir. Katılımcıların %93,7'si serviks kanserini duyduğunu, %69,8'i bu konuda bilgi sahibi olduğunu bildirmiştir. HPV'yi duyma oranları gruplar arasında benzer bulunurken ($p>0,05$), HPV testini duyma ($p=0,007$) ve HPV aşılanma oranları ($p=0,003$) açısından anlamlı farklılık saptanmıştır. HPV aşılanma oranı hemşirelerde %2,2, sağlık çalışanı olmayan hastane personelinde %14,0 ve genel popülasyonda aşılı birey saptanmamıştır.
HPV farkındalık ölçeği toplam puanı açısından gruplar arasında anlamlı fark izlenmemiştir ($p=0,184$). Bununla birlikte, eğitim ve gelir düzeyi arttıkça HPV farkındalık puanlarının anlamlı şekilde arttığı gösterilmiştir (tüm $p<0,001$). Lojistik regresyon analizinde gelir düzeyinin HPV farkındalığı üzerinde bağımsız olarak anlamlı etkisi olduğu saptanmıştır ($p=0,007$).
Sonuç:
Bu çalışmanın ön bulguları, HPV ve HPV aşısına ilişkin farkındalığın yalnızca genel popülasyonda değil, sağlık çalışanları ve hastane personelinde de beklenen düzeyin altında olduğunu göstermektedir. Özellikle hemşire grubunda bilgi düzeyinin sınırlı olması ve tüm gruplarda HPV aşılanma oranlarının son derece düşük kalması dikkat çekicidir. Genel popülasyonda aşılanmış birey saptanmamış olması, toplum düzeyinde HPV aşısına erişim ve kabulün yetersizliğini çarpıcı biçimde ortaya koymaktadır. Bu bulgular, HPV ile mücadelede yalnızca topluma yönelik değil, sağlık çalışanlarını ve hastane personelini de kapsayan hedefe yönelik eğitim ve müdahale stratejilerine ihtiyaç olduğunu göstermektedir. Ayrıca, bilgi düzeyindeki artışın koruyucu davranışlara yansımaması, sağlık politikalarının aşıya erişimi ve kabulünü artıracak şekilde yeniden yapılandırılması gerektiğini düşündürmektedir.

Anahtar Kelimeler: anket çalışması, HPV aşı, HPV farkındalık

[SS-029]
Over Kaynaklı Mezonefrik-like Adenokarsinom: Nadir Görülen Bir Olgu Sunumu

Selin Dikmen, Sadık Gündüz
Bakırköy Dr. Sadi Konuk Eğitim ve Araştırma Hastanesi, Jinekolojik Onkoloji Cerrahisi, İstanbul

Amaç
Mezonefrik adenokarsinom (MA), kadın genital sisteminde mezonefrik (Wolff) kanal artıklarından gelişen nadir görülen malign tümörlerdir. Bu nedenle uterus, serviks, vajen, ovaryan hilus ve broad ligament gibi bölgelerden kaynaklanabilir. Mezonefrik-like adenokarsinom (MLA) ise doğrudan mezonefrik epitelden köken almamasına rağmen uterus ve adneksle rde görülebilen; histolojik, immün ve moleküler özellikleri açısından mezonefrik adenokarsinomlara benzerlik gösteren tümörlerdir.

Olgu Sunumu
Seksen iki yaşında, parite 2 olan hasta batında şişlik şikâyetiyle kliniğimize başvurdu. Hastanın hipertansiyon dışında ek hastalığı ve geçirilmiş cerrahi öyküsü yoktu. Ultrasonografide sağ adneksiyel alanda 20×25 cm çapında kitle izlendi. İçerisinde 5,5×4,5 cm boyutlarında papiller yapı içeren solid alan mevcuttu. Douglas boşluğunda sıvı saptanmadı. Ayırıcı tanıda seröz kistadenom ve over karsinomu düşünüldü. CA125 (cancer antigen), CEA (carcinoembryonic antigen), CA19-9, CA15-3 ve AFP (alpha-fetoprotein) normal sınırlardaydı.
Manyetik rezonans görüntülemesinde kitlenin sağ over lojundan kaynaklandığı ve ön planda seröz kistadenom ile uyumlu olabileceği değerlendirildi. Batın içinde ek patolojik lezyon veya lenfadenopati saptanmadı.
Hastaya laparotomi ile cerrahi girişim planlandı. Eksplorasyonda sağ overde, yer yer solid alanlar içeren yaklaşık 25 cm çapında kitle görüldü. Sağ salpingo-ooferektomi yapılarak frozen incelemeye gönderildi. Frozen sonucunun düşük dereceli over tümörü ile uyumlu gelmesi üzerine histerektomi, sol salpingo-ooferektomi, pelvik ve paraaortik lenf nodu diseksiyonu ile total omentektomi uygulandı. Operasyon sonunda tam sitoredüksiyon sağlandı. Nihai patolojide kitlenin MLA ile uyumlu olduğu bildirildi. Tümör, sağ over kaynaklı olup içinde 6×6×3 cm mikrokistik alan içeren solid kitle görünümündeydi. İmmünohistokimyasal incelemede ER (estrogen receptor) negatif, PR (progesterone receptor) pozitif, PAX8 (Paired Box Gene 8) pozitif, p53 pozitif, WT-1 (wilms tumor gene) pozitif; CD 10 (cluster of differentiation), GATA3 (GATA binding protein 3) ve TTF-1 (tiroid transkripsiyon faktörü -1) negatif saptandı. Batın sıvısında ve çıkarılan 34 adet lenf nodunda metastaz görülmedi.
Sonuç
MA ve MLA nadir görülen jinekolojik malignitelerdir. MLA'larda en sık KRAS (Ki-ras2 Kirsten rat sarcoma viral oncogene homolog) ve PIK3CA (phosphatidylinositol-4,5-bisphosphate 3-kinase catalytic subunit alpha) mutasyonları bildirilmektedir. İmmünohistokimyasal olarak genellikle ER/PR negatifliği, GATA3, PAX8, TTF-1 ve CD10 pozitifliği, non-diffüz p16 pozitifliği ve wild-type p53 ekspresyonu görülebilir. Bizim olgumuz Evre IA olarak değerlendirilmiştir. Görüntüleme yöntemleri tanıyı kesinleştirmede yeterli olmayıp, kesin tanı patolojik ve immünohistokimyasal inceleme ile konulmuştur. Tümör tek overde sınırlı olup diğer organlarda yayılım saptanmamıştır. Bu hasta için üç aylık aralıklarla izlem kararı verildi.
MLA nadir görülmesi nedeniyle tanı, tedavi ve prognostik faktörler açısından daha geniş serilere ihtiyaç duyulan bir tümör grubudur. Kesin tanı için immünohistokimyasal inceleme önem taşır. Over kitlesi ile başvuran hastalarda sık görülen tümörlerin yanı sıra MLA da ayırıcı tanıda düşünülmeli ve patolojik değerlendirmede bu olasılık göz önünde bulundurulmalıdır.

Anahtar Kelimeler: Mezonefrik-like adenokarsinom, over tümörleri

şekil-1



adneksiyal kitlenin manyetik rezonans görüntülemesi

[SS-030]

Uterin Karsinosarkomlarda Klinik ve Histopatolojik Özelliklerin Prognostik Değeri: 43 Olguluk Seri

Erkan Şimşek[1], Evren Uzun[2]
[1]Gaziantep Şehir Hastanesi, Kadın Hastalıkları Ve Doğum Anabilim Dalı, Jinekolojik Onkoloji Bölümü, Gaziantep
[2]Gaziantep Üniversitesi Tıp Fakültesi, Tıbbi Patoloji Anabilim Dalı, Gaziantep

AMAÇ
Uterin karsinosarkom yüksek dereceli karsinomatöz ve sarkomatöz bileşenlere sahip agresif bir tümör tipidir. Hastalar genellikle anormal uterin kanama ve pelvik kitle şikayetiyle başvururlar. Hastaların %50'si tanı anında Evre 3-4'tedir. Bu çalışmada merkezimizde tanı alan 43 karsinosarkom olgusunun klinikopatolojik özelliklerinin analiz edilmesi amaçlanmıştır.

YÖNTEM
2012-2022 yılları arasında tanı alan toplam 43 karsinosarkom olgusu çalışmaya dahil edildi. Yaş, tümör boyutu ve yayılımı, uzak metastaz varlığı, tümör marker düzeylerini içeren klinik ve demografik veriler hastane bilgi sisteminden elde edildi. Olguların tümü histolojik bileşenler açısından tekrar gözden geçirildi. Endometrioid karsinom bileşenine sahip olguların moleküler alttipi belirlendi. Histolojik alttipler ve diğer prognostik veriler arasındaki ilişki istatistiki açıdan analiz edildi.

BULGULAR
Hastaların ortalama yaşı 67.8±6.9 olarak belirlendi. Epitelyal komponent olguların %65.1'inde endometrioid karsinom, %20.9'unda seröz karsinom, %7.0'sinde clear cell karsinom, %7.0'sinde andiferensiye karsinomdu. Sarkomatöz komponent ise 36(%83.7) olguda homolog yani yüksek dereceli sarkom, NOS, 7 vakada heterolog (5 (%11.6) kondrosarkom/osteosarkomatöz diferensiyasyon, 2 (%4.7) olguda rhabdomyosarkomatöz diferensiyasyon) sarkomdu. Endometrioid karsinom bileşenine sahip 28 olgunun 22(%78.5)'si p53 mutant alttip, 3(%10.7)'ü MMR deficient, 3 (%10.7)'ü ise NSMP alttüründeydi. Olguların %65.1'inde myometrial %50'nin üstündeyken, %46.5'inde alt uterin segment ve servikal stromal tutulum, %30.2'sinde ise uterin seroza tutulumu mevcuttu. Olguların %62.8'sinde lokal/bölgesel yayılım mevcut olup, en sık yayılım over, tuba uterina ve omentumaydı. Uzak metastaz ise %23.3 olguda izlendi ve en sık metastatik odaklar karaciğer ve akciğer olarak belirlendi. Uzak metastaz izlenen 10 olgunun 9'unda metastatik odakta sadece karsinomatöz komponent izlenirken 1 olguda hem karsinomatöz hem de sarkomatöz komponent mevcuttu. Olguların 31 (%72.1)'inde lenfovasküler invazyon, 21 (%48.8)'inde ise lenf nodu tutulumu mevcut olup, bu metastazların büyük çoğunluğu pelvik lenf nodlarınaydı. Asit sıvısı %74.4 olguda tümör pozitifti (Tablo-1). Hastaların tanı anındaki tümör belirteçleri Tablo-2'de belirtilmiş olup, CA125 olgularda anlamlı yükseklik gösterdi ($p<0.05$). Olguların %34.9'u tanı anında FIGO Evre II, %46.5'i Evre III, %18.6'sı Evre IV'te idi. Hastaların takip süresi en az 48 ay olup, 11 (%25.6) hasta yaşamakta, 32 (%74.4) hasta ölmüştü. Sağkalım süreleri çok değişken aralıkta olup ortalama sağkalım 30 ay (6-76 ay) olarak belirlendi. Epitelyal komponentin tipi ile klinikopatolojik veriler arasında anlamlı ilişki bulunmazken, mezenkimal olarak heterolog eleman içeren tümörler ile servikal stromal tutulum, lenf nodu tutulumu ve bölgesel yayılım arasında anlamlı ilişki saptandı ($p<0.05$). Epitelyal komponent olarak endometrioid karsinom içeren olgular moleküler alttip açısından değerlendirildiğinde p53 mutant alttürün diğerlerine göre kısa sağkalım ile ilişkili bulundu ($p<0.05$). Epitelyal komponent türü ile FIGO evresi ve sağkalım arasında anlamlı ilişki bulunmazken, heterolog eleman içeren mezenkimal komponente sahip olgular anlamlı şekilde ileri FIGO evresi ve kısa sağkalım ile ilişkili saptandı ($p<0.05$).

SONUÇ
Uterin karsinosarkomlar nadir görülmekle birlikte agresif davranış potansiyeline ve kötü prognoza sahip tümörlerdir. Çalışmamızda olguların büyük çoğunluğunun ileri evrede tanı alması ve ortalama sağkalımın 30 ay ile sınırlı kalması literatür verileriyle uyumludur. Epitelyal komponent dağılımında endometrioid morfoloji ve p53 mutant alttipin daha kötü sağkalım ile ilişkili bulunması, moleküler sınıflamanın prognostik önemini ortaya koymaktadır. Çalışmamızın en dikkat çekici bulgularından biri, heterolog mezenkimal komponent varlığının daha ileri evre, artmış lenf nodu metastazı ve daha kötü sağkalım ile ilişkili olmasıdır. Bu sonuç, heterolog diferansiyasyonun tümör agresifliğini artıran önemli bir faktör olabileceğini desteklemektedir.

Anahtar Kelimeler: uterin, karsinosarkom

Klinikopatolojik Özellikler

Parametre	n(%)
Myometrial İnvazyon	
<%50	15 (34.9)
>%50	28 (65.1)
Lenfovasküler invazyon (LVSI)	
Yok	12 (27.9)
Var	31 (72.1)
Servikal Stromal Tutulum	
Yok	23 (53.5)
Var	20 (46.5)
Alt Uterin Segment Tutulumu	
Yok	23 (53.5)
Var	20 (46.5)
Uterin Seroza Tutulumu	
Yok	30 (69.8)
Var	13 (30.2)
Diğer organ/doku Tutulumu	
Yok	27 (62.8)
Var	16 (37.2)
Lenf Nodu Metastazı	
Yok	22 (51.2)
Var	21 (48.8)
Uzak Metastaz	
Yok	33 (76.7)
Var	10 (23.3)
Batın Sıvısı	
Negatif	11 (25.6)
Pozitif	32 (74.4)

Tanı Anında Tümör Markerları

Marker	Ortalama ± SD	Medyan	Min–Max
CA125	363.8 ± 387.6	214	5.5 – 1476
CA19-9	5.96 ± 5.84	4.2	0.1 – 26
CA15.3	5.36 ± 3.82	5.0	0.2 – 18.7
CEA	2.60 ± 3.96	1.7	0.2 – 22

[SS-031]
Overin Seks Kord Tümörlerine Benzeyen Uterin Tümörler: Olgu Sunumu ve Tanısal Zorluklar

Kübra Duran Özgür, Sadık Gündüz
Bakırköy Dr Sadi Konuk Eğitim ve Araştırma Hastanesi, Jinekolojik Onkoloji Cerrahisi BD, İstanbul

Giriş
Overin sex cord tümörlerine benzer uterin tümörler (UTROSCT), histogenezi belirsiz ve malign potansiyeli belirsiz nadir ve ayırt edici bir neoplazmdır. Bu tümörler sıklıkla yaşamın 4. ile 6. dekadı arasında izlenir. Submokozal, intramural veya polipoid kitlelerdir. Basit histerektomi genellikle tedavi edicidir.
Olgu Sunumu
65 yaşında, 3 doğum yapmış (gravida 3, para 3) bir kadın hasta, anormal uterin kanama ve karın ağrısı şikayetleri ile jinekolojik onkoloji kliniğimize başvurdu. Ultrasonografi ile uterus corpus'unda 4 cm boyutunda bir lezyon tespit edildi ve endometrial kalınlık 11 mm olarak ölçüldü. Overler normal ve atrofik görünüyordu. Manyetik rezonans görüntüleme, uterin corpus ve fundus seviyesinde, kontrast tutulum gösteren ve maligniteyi dışlayamayacak şekilde en büyük boyutu 48 x 40 mm olan bir lezyon saptadı. Daha sonra yapılan endometrial biyopsi hiperplastik polip belirledi. Bu bulgulara dayanarak, laparoskopik histerektomi ve bilateral salpingo-ooforektomi yapılmasına karar verildi.
Postoperatif olarak, patoloji raporu, myometriumda yer alan ve düşük malignite potansiyeli olan bir overin sex cord tümörüne benzeyen uterin tümör varlığını gösterdi. İmmünohistokimyasal analiz, kalretinin, CD10, vimentin, CD99 ve CD56 için pozitif, Ki-67 için < %1 ve inhibin için negatif sonuçlar verdi. Üç yıllık takip süresince, nüks belirtileri olmadı ve hasta izlenmeye devam edilmektedir.
Sonuç
Bu olgu, anormal uterin kanama ile başvuran hastalarda overin sex cord tümörlerine benzer uterin tümörlerin nadirliğini vurgulamaktadır; bu durum genellikle leiomyomlara atfedilmektedir. Malignite potansiyeli göz önünde bulundurulduğunda, kliniklerin benzer vakaları yönetirken bu farklı tanıyı düşünmeleri kritik öneme sahiptir.

Anahtar Kelimeler: over tümörleri, UTROSCT

İmmünohistokimyasal boyama, tümör hücrelerinde CD99 için pozitifliği göstermektedir (HE x 40).

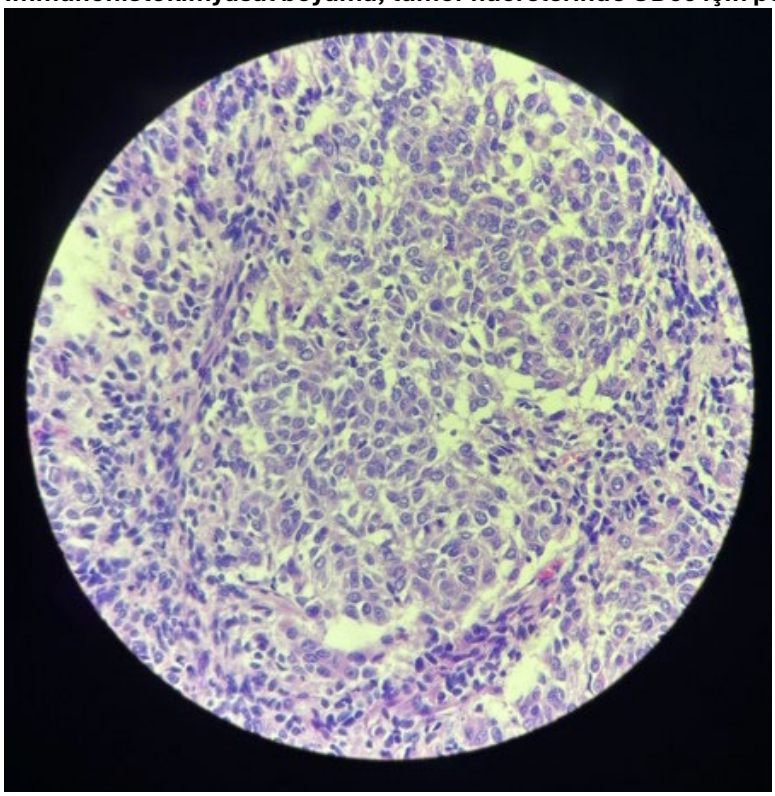

[SS-032]
Malign Perivasküler Epiteloid Hücreli Tümörün Adneksiyal Kitle Şeklinde Prezentasyonu

Yeşim Özkaya Uçar
Ankara Bilkent Şehir Hastanesi

Amaç: Adneksiyal kitle olarak prezente olan nadir bir malign perivasküler epiteloid hücreli tümör (PEComa) olgusunu sunmak ve ayırıcı tanıda değerlendirilmesini sağlamak.

Yöntem: Otuz bir yaşında, gravida 1 parite 1 olan hasta, yaklaşık 6 aydır devam eden karın ağrısı ve abdominal distansiyon şikâyetleri ile başvurdu. Pelvik muayenede sağ adneksiyal kitle saptandı. Transvajinal ultrasonografide 105×100 mm boyutlarında, solid mural komponent içeren ve yoğun vaskülarizasyon gösteren komplike kistik lezyon izlendi. Manyetik rezonans görüntülemede solid ve vejetan alanlar içeren kistik kitle izlenerek over malignitesi ön tanısı düşünüldü. Tümör belirteçleri genel olarak normal sınırlarda olup yalnızca CA 19-9 hafif yüksek (42 U/mL) bulundu. Bilgisayarlı tomografide uzak metastaz saptanmadı. Hasta adneksiyal malignite ön tanısı ile opere edildi.

Bulgular: İntraoperatif değerlendirmede overlerin ve tubaların doğal olduğu, sağ parametrium ve üreter komşuluğunda retroperitoneal yerleşimli kitle saptandığı görüldü ve eksize edildi. Apendikste ek bir kitle daha saptandıve appendektomi yapıldı. Retroperitoneal kitlenin histopatolojik incelemesinde nükleer atipi, nekroz, lenfovasküler invazyon ve lenf nodu metastazı varlığı ile uyumlu malign PEComa tanısı konuldu.Aynı zamanda sitolojide pecoma ile uyumlu maligndi. İmmünohistokimyasal bulgular tanıyı destekledi. Ayrıca insidental olarak düşük dereceli apendiks müsinöz neoplazisi (LAMN) saptandı. Postoperatif dönem sorunsuz seyreden hasta onkolojik değerlendirmeye yönlendirildi.

Sonuç: PEComalar nadir görülen mezenkimal tümörler olup nonspesifik klinik ve radyolojik bulgular nedeniyle preoperatif dönemde adneksiyal maligniteleri taklit edebilir. Kesin tanı histopatolojik ve immünohistokimyasal inceleme ile konulmaktadır. Malign PEComalar agresif seyir gösterebileceğinden yakın takip gerektirir. Bu olgu, atipik adneksiyal kitlelerin ayırıcı tanısında PEComa'nın akılda tutulması gerektiğini vurgulamaktadır.

Anahtar Kelimeler: Pecoma, Adneksiyel kitle, LAMN

[SS-033]
Pelvik eksenterasyon sonrası 2 ve 5 yıllık sağ kalım oranları

Evrim Erdemoğlu[1], Ayşegül Mut Oğuzlar[1], İsmet Gün[2]
[1]Suleyman Demirel University, Isparta, Türkiye
[2]Yakın Doğu Üniversite Hastanesi, Lefkoşa, KKTC

Özet; Jineko-onkolojik ileri evre kanserlerde, lokal pelvik nüks durumlarında küratif amaçlı standart tedavilere yanıt vermeyen ve cerrahi negatif olma şansı olan hastalarda bazen zor bir cerrahi işlem olarak pelvik ekzenterasyon yapılabilir. Pelvik ekzenterasyon neredeyse jinekolojide yapılan en zor ve komplikasyon oranı yüksek amaliyatlardan biridir ve kanserin bulunduğu yere göre gerek duyulan işlemin içeriği açısından mesane ve üretranın korunduğu posterior yada rektumun korunduğu anterior yada hepsinin alındığı total ekzenterasyon olarak 3'e ayrılır. En sık ileri evre ve sonrasında pelvik nüks yapmış serviks kanser vakalarında uygulanır. Cerrahi işlem sonrası hastaya ihtiyacına göre idrar çıkışı, gayta çıkışı veya seksüel aktivite durumu söz konusu ise vagina gibi yeniden yapılandırma işleminin de yapılması gerekmektedir. Tümör boyutu küçük, nüks çok uzun süre sonra gerçekleşmiş ve cerrahi sınırlar temiz ise hastaların sağ kalım oranları uzun olabilir. Genel kabul olarak 2 yıl ve üzerinde nüks görülmeyen vakalarda sağ kalım beklentisi artmaktadır. Cerrahi sonrası ortalama yaşam süresi 58 aydır. Genel olarak 5 yıllık sağkalım oranları %30-60 arasındadır. Bizim 17 pelvik egzenterasyon vakamızda 2 ve 5 yıllık sağ kalım oranlarını hesapladık
Amaç; Bizim amacımız SDÜ jineko-onkoloji kliniğinde yapılan pelvik egzenterasyon vakalarındaki 2 ve 5 yıllık sağ kalım oranlarını paylaşmaktır.
Yöntem ve bulgular; 2012-2022 yılları arasında SDÜ jineko-onkoloji kliniğinde 12 serviks kanser ve 5 endometriyum kanser takipli ve lokalize pelvik nüks vakalarında standart tedavilere cevap vermeyen hastalara yapılan pelvik egzenterasyon vakalarına ait bilgiler hasta takip dosyalarından kaydedildi. Serviks kanser grubunda pelvik egzenterasyon yapılma ortalama yaşı 50.6 (38-65) iken endometriyum kanserinde 60 (50-80). Total grubun ortalama operasyon yaşı 53.7 idi. Serviks kanseri için 2 yıllık sağ kalım oranı %33.3 iken 5 yıllık sağ kalım oranları %16.7. Benzer oranlar endometriyum kanser vakalarında sırasıyla hem 2 hem de 5 yıllık sağ kalım oranları %20 idi. Total 2 ve 5 yıllık sağ kalım oranları ise sırasıyla %29.4 ve %17.6.
Sonuç; Pelvik egzenterasyon operasyonları son derece zor, komplikasyon oranları yüksek ve riskli operasyonlardır. Operasyon sonrası hastaların fiziksel fonksiyonlarının 6-12 ayda ve duygusal/zihinsel sağlık skorlarının ise ortala 18 ayda ameliyat öncesi seviyelerine döndüğü raporlanmaktadır. Buna karşılık 2 yıllık sağ kalım oranları ortalama %30 ve 5 yıllık sağ kalım oranları 18 gibi oldukça düşük oranlardadır. Bu nedenle doğru ve kür şansı olan hastaların bu operasyon için seçilmesi çok önemlidir.

Anahtar Kelimeler: Endometriyum kanseri, pelvik ekzenterasyon, serviks kanseri

Pelvik ekzenterasyonda 2 ve 5 yıllık sağ kalım oranları

Kanser türü	Ortalama yaş (Min-Max)	2 yıllık sağ kalım (%)	5 yıllık sağ kaalım (%)
Serviks	50.6 (38-65)	%33.3	%16.7
Endometriyum	60 (50-80)	%20	%20
Total	53.7 (38-80)	%29.4	%17.6

[SS-034]

Grade 2 Evre 1B Endometrioid Endometrial Kanserde Port Site ve Vajen Cuff Metastazı: Olgu Sunumu

Yalınsu Ceren Özkale, Tuğçe Akıncı, Koray Aslan, Funda Atalay
Dr. Abdurrahman Yurtaslan Ankara Onkoloji Eğitim ve Araştırma Hastanesi

Amaç
Port site metastazı (PSM), jinekolojik malignitelerde minimal invaziv cerrahi sonrası nadir görülen bir rekürrens formudur. Endometrial kanser hastalarında özellikle düşük ve orta risk grubunda oldukça nadir bildirilmektedir. Bu çalışmada robotik cerrahi sonrası gelişen port site metastazı ve eş zamanlı vajen cuff rekürrensi olan evre 1B grade 2 endometrioid endometrial kanser olgusunun sunulması ve literatür eşliğinde değerlendirilmesi amaçlanmıştır.
Yöntem
Olgu sunumu şeklinde planlanan bu çalışmada, 2019 yılında postmenopozal kanama nedeniyle başvuran 63 yaşındaki hastanın klinik süreci retrospektif olarak değerlendirildi. Tanısal küretaj sonucunda iyi diferansiye adenokarsinom saptanan hastaya robotik cerrahi ile total histerektomi, bilateral salpingooferektomi ve bilateral sentinel lenf nodu diseksiyonu uygulandı. Cerrahi sırasında umblikal ve paraumblikal bölgelerde toplam beş trokar kullanıldı. Nihai patoloji sonucunda tümör çapı 3.5×2.5×2 cm, histolojik grade 2 ve FIGO evre 1B olarak raporlandı. Hasta adjuvan vajinal brakiterapi aldı ve rutin takip programına alındı.

Bulgular
Hasta yaklaşık 4 yıl boyunca hastalıksız takip edildi. Mayıs 2024 kontrolünde karın ön duvarında cilt altında ele gelen kitle ve vajen cuff bölgesinde yaklaşık 2 cm erode lezyon saptandı. F-18 FDG PET/BT incelemesinde vajen cuff düzeyinde ve karın ön duvarında artmış metabolik aktivite gösteren lezyonlar izlendi. Umbilikus düzeyinde karın ön duvarında yaklaşık 3.8×2.8×4.5 cm boyutlu lezyon ve bunun devamında FDG tutulumu gösteren yumuşak doku alanı saptandı (SUVmax 9.33). Vajen cuff bölgesinde de artmış FDG tutulumu izlendi (SUVmax 10.37). Karın ön duvarı ve vajen cuff bölgelerinden alınan biyopsiler adenokarsinom infiltrasyonu ile uyumlu bulundu. Ekim 2024 tarihinde hastaya cerrahi rezeksiyon uygulandı. Sağ eksternal ve internal iliak lenf nodları eksize edildi, vajen cuff rekürrens alanı ve port site metastazı tamamen çıkarıldı. Patolojik incelemede adenokarsinom metastazı saptandı ve cerrahi sınırlar tümörsüz olarak raporlandı. Hasta sistemik tedavi planlanması amacıyla tıbbi onkolojiye yönlendirildi.

Sonuç
Port site metastazı endometrial kanserli hastalarda oldukça nadir görülmesine rağmen düşük veya orta riskli olgularda da gelişebilmektedir. İzole port site metastazı veya vajen cuff rekürrensi ile birlikte ortaya çıkabilir. Bu nedenle minimal invaziv cerrahi sonrası takiplerde port giriş yerlerinin dikkatli değerlendirilmesi önemlidir. Cerrahi rezeksiyon çoğu vakada temel tedavi yaklaşımını oluşturmakta olup uygun hastalarda radyoterapi ve kemoterapi gibi ek tedaviler de uygulanabilir.

Anahtar Kelimeler: endometrium kanseri, port site, metastaz

[SS-035]
Histerektomi Yapılmayan Pas Olgularında Kanama Öngörüsü Ve Şok İndeksi

Elif Işık, Özgür Kara
Ankara Bilkent Şehir Hastanesi, Kadın Hastalıkları ve Doğum Anabilim Dalı,Perinatoloji Bilim Dalı

Amaç:
Plasenta akreta spektrumu (PAS), ciddi maternal morbidite ve mortalite ile ilişkili önemli bir obstetrik durumdur. Bu çalışmada, histerektomi uygulanmayan PAS olgularında kan replasmanı gereksinimi ile ilişkili klinik faktörlerin ve şok indeksinin değerlendirilmesi amaçlandı.
Yöntem:
Bu retrospektif çalışmaya, Ocak 2025–Ocak 2026 tarihleri arasında kliniğimizde izlenen ve PAS tanısı alan, histerektomi yapılmayan 42 hasta dahil edildi. Hastalar kan replasmanı yapılan (n=13) ve yapılmayan (n=29) olarak iki gruba ayrıldı. Demografik özellikler, obstetrik öykü, laboratuvar parametreleri ve şok indeksi (kalp hızı/sistolik kan basıncı) karşılaştırıldı. İstatistiksel analizde Mann–Whitney U ve ki-kare testleri kullanıldı.
Bulgular:
Toplam 42 hasta çalışmaya dahil edildi. Hastaların 13'ünde (%31) kan replasmanı uygulanırken, 29'unda (%69) uygulanmadı.
Kan replasmanı yapılan hastalarda BMI, gravida, parite ve önceki sezaryen sayısı anlamlı olarak daha yüksek bulundu ($p<0.05$). Ayrıca preoperatif hemoglobin düzeyi daha düşük ve şok indeksi anlamlı olarak daha yüksek saptandı ($p=0.008$). Yaş, D&C öyküsü ve postoperatif hemoglobin düzeyi açısından gruplar arasında anlamlı fark izlenmedi ($p>0.05$).
Sonuç:
Çalışmamızda, kan replasmanı yapılan grupta vücut kitle indeksi, gravida, parite ve önceki sezaryen sayısının anlamlı olarak daha yüksek olduğu saptandı. Bu durum, artmış obstetrik yük ve özellikle tekrarlayan sezaryenlerin PAS gelişimi ve şiddeti ile ilişkili olduğunu desteklemektedir.
Preoperatif hemoglobin düzeyinin kan replasmanı yapılan hastalarda daha düşük bulunması, bu hastaların cerrahiye daha düşük hematolojik rezerv ile girdiğini göstermektedir. Bu durum, intraoperatif ve postoperatif dönemde kan transfüzyonu gereksinimini artırabilecek önemli bir faktördür.
Şok indeksi, kalp hızı ve sistolik kan basıncının oranı olarak hesaplanan, hemodinamik durumu hızlı ve pratik şekilde yansıtan bir parametredir. Bu bulgu, PAS olgularında erken dönemde hemodinamik instabilitenin öngörülmesinde şok indeksinin klinik olarak değerli erken uyarıcı bir belirteçtir.
Sonuç olarak, PAS olgularında artmış parite, sezaryen öyküsü, düşük preoperatif hemoglobin düzeyi ve yüksek şok indeksi kan replasmanı gereksinimi ile ilişkili bulunmuştur. Şok indeksinin, bu hastalarda erken risk değerlendirilmesi açısından pratik ve değerli bir parametre olarak kullanılabileceği düşünülmektedir

Anahtar Kelimeler: Şok indeksi, invazyon, plasenta akreata spektrumu

Kan Transfüzyonu Yapılan ve Yapılmayan PAS Olgularının Klinikodemografik Verileri

Değişken	Kan Transfüzyonu Yapılmayan (N=29)	Kan Transfüzyonu Yapılan (N=13)	P Değeri
Yaş (Yıl)	28 (25–35)	30 (25–34)	0.989*
Bmı (kg/m^2)	24.8 (21.9–29.1)	28.4(25.8–35.1)	0.009*
Gravida	2 (1–3)	3 (3–5)	0.012*
Parite	1 (0–1.5)	2 (2–2)	0.002*
Önceki Sezeryan >=1 (N)	8 (27.6%)	10 (76.9%)	0.002*
D&C (n)	5 (17.2%)	2 (15.4%)	0.460
Preop Hb (g/dl)	11.9(10.9–12.6)	10.9 (9.6–12.1)	0.043*
Postop Hb (g/dl)	10.2 (9.6–11.5)	9.5 (8.5–10.7)	0.119*
Şok İndeksi >=1	0(0%)	13(100%)	0.008 *

Sürekli değişkenler medyan (çeyrekler arası aralık) olarak verilmiş olup gruplar arasında karşılaştırmalar Mann–Whitney U testi ile yapılmıştır. Kategorik değişkenler sayı (yüzde) olarak sunulmuş ve karşılaştırmalarda Ki-kare testi veya Fisher'ın kesin testi kullanılmıştır. p<0.05 değeri istatistiksel olarak anlamlı kabul edilmişti

[SS-036]
Lenf Nodu Tutulumu Pozitif Olan Seröz Borderline Over Tümörü Olgu Sunumu

Dr. Anıl Doğukan Tutal, Dr. Göktürk Han Doğan, Dr. Yunus Emre Purut
İzmir Tepecik Eğitim ve Araştırma Hastanesi

Giriş:
Seröz borderline over tümörleri (SBOT), düşük malign potansiyelli epitelyal over tümörleri arasında yer almakta olup genellikle genç yaş grubunda görülür ve prognozu iyidir. Lenf nodu tutulumu SBOT'larda nadir olmakla birlikte görüldüğünde klinik yönetim açısından belirsizlik yaratır. Bu olguda, primer tümör borderline özellikte olmasına rağmen pelvik lenf nodlarında pozitiflik saptanan bir hastayı sunuyoruz.
Olgu:
24 yaşında, daha önce sağlıklı kadın hasta pelvik ağrı ve karında şişlik şikâyetiyle başvurdu. Ultrasonografi ve BT görüntülemede sol overde 135x88mm multiloküler kistik kitle izlendi. CA-125 hafif yüksek bulundu (37,2 U/mL). Hastaya eksploratif laparotomi yapıldı. İntraoperatif değerlendirmede sol overde papiller çıkıntılar içeren kistik kitle izlendi, karşı over ve uterus doğal görünümde idi.
Hastaya, batın yıkama sıvısı örneği alınmasını takiben, sol salpingo-ooforektomi, omentum biyopsisi, periton biyopsisi ve bilateral pelvik lenf nodu diseksiyonu işlemleri uygulandı.
Patoloji sonucunda:

- Histolojik tip: Mikroinvazyon ve mikropapiller alanlar içeren lenf nodu tutulumlu seröz borderline tümör (sol over)
- Peritoneal yüzeylerde implant izlenmedi,
- Omentum negatif,
- Ancak 1 pelvik lenf nodunda seröz borderline tutulumu saptandı.

Hastanın FIGO evresi IIIA1 olarak değerlendirildi. Multidisipliner konseyde hastaya oosit donasyonu takiben tamamlayıcı cerrahi önerilmesi, hastanın reddetmesi halinde adjuvan tedavi önerilmesi planlandı.
Tartışma:
SBOT'larda cerrahi yaklaşım hastanın fertilite beklentisine göre değişmektedir. Fertilite beklentisi varsa tek taraflı kistektomi/salfingoooferektomiye ek olarak batın yıkama sıvısı örneği, omentum biyopsisi, periton biyopsisi alınması önerilir. Fakat (bulky) lenf nodu örneklemesi rutinde yoktur.
Olguda görüldüğü üzere (bulky) lenf nodu örneklemesinin yapılması, seröz borderline over tümöründe (özellikle daha agresif olduğu düşünülen mikropapiller morfolojik alt tipte) evreleme ve hastanın tedavisinin devamı açısından önem teşkil etmektedir.
Sonuç:
Seröz borderline over tümörlerinde lenf nodu pozitifliği nadir görülse de özellikle daha agresif seyreden mikropapiller morfolojik alt tipte hastanın operasyon sonrası takip ve yönetiminde önemli rol oynar.

Anahtar Kelimeler: seröz borderline over tümörü, mikropapiller morfolojik alt tip, lenf nodu pozitifliği, metastaz, olgu sunumu

[SS-037]
Gastrik Krukenberg Tümörlerinin vNOTES Cerrahi ve PIPAC ile Yönetimi Vaka Serisi

Cihan Comba, Sema Karakaş, Burak Güler, Cansu Kaya, Şakir Volkan Erdoğan, Furkan Karali, Ömer Demir, İsa Aykut Özdemir

Amaç:
Gastrik adenokarsinomdan kaynaklanan Krukenberg tümörlerinin tedavisinde vNOTES (Vajinal Doğal Orifis Transluminal Endoskopik Cerrahi) ile PIPAC (Basınçlı İntraperitoneal Aerosol Kemoterapi) yöntemlerinin birleştirilmesinin uygulanabilirliğini ve klinik geçerliliğini ortaya koymak.
Yöntem:
Gastrik adenokarsinom ve ardından yumurtalık metastazları (Krukenberg tümörleri) öyküsü olan, vNOTES yoluyla sitoredüktif cerrahi ve PIPAC kullanılarak intraperitoneal kemoterapi uygulanan üç kadın hasta (32, 39 ve 47 yaşında). Her üç vakada da vNOTES tekniği kullanılarak histerektomi ve bilateral salpingo-ooforektomi gerçekleştirilmiştir. Sitoredüksiyonun ardından, birinci vakada Mitomisin C, ikinci vakada Sisplatin+Doksorubisin, üçüncü vakada ise Oksaloplatin ile PIPAC uygulanmıştır. Periton boşluğuna GelPOINT® cihazı ile erişilmiş ve kemoterapi 12 mmHg basınç altında aerosolize edilmiştir.
Bulgular:
İntraoperatif komplikasyon görülmedi. Histopatoloji, peritoneal tutulum olmaksızın Krukenberg metastazlarını doğruladı. Üç hasta da prosedürü iyi tolere etti; hızlı iyileşme gösterdi ve postoperatif majör morbidite görülmedi. Bu, Krukenberg tümörü tedavisinde vNOTES ve PIPAC'ın eşzamanlı kullanımını gösteren ilk klinik rapordur.
Sonuç:
vNOTES ve PIPAC'ın kombinasyonu, mide kaynaklı izole yumurtalık metastazı olan seçilmiş hastalar için uygulanabilir, güvenli ve minimal invaziv bir yaklaşım olarak görünmektedir. Bu teknik, daha iyi lokal kontrol ve hasta konforu sağlayabilir. Uzun vadeli onkolojik sonuçlarını doğrulamak için daha fazla klinik çalışma yapılması gerekmektedir.

[SS-038]

İndosiyanin yeşili eşliğinde sentinel lenf nodu haritalaması ile görüntüleme yöntemleriyle saptanamayan nodal metastazın ortaya konduğu vulva skuamöz hücreli karsinom olgusu

Burçin Elaziz
Necmettin Erbakan Üniversitesi Tıp Fakültesi, Jinekolojik Onkoloji Cerrahisi Bilim Dalı, Konya

Amaç
Vulva skuamöz hücreli karsinomda lenf nodu tutulumu, prognoz ve tedavi stratejisinin belirlenmesinde temel belirleyicilerden biridir. Sentinel lenf nodu (SLN) biyopsisi, uygun hasta grubunda cerrahi morbiditeyi azaltırken yüksek tanısal doğruluk sağlamaktadır. Bununla birlikte, klinik ve radyolojik olarak nod negatif değerlendirilen olgularda mikrometastatik hastalığın saptanması halen önemli bir klinik sorun teşkil etmektedir. İndosiyanin yeşili (ICG) ile gerçekleştirilen SLN haritalaması ile okült nodal metastaz saptanan bir olgunun sunulması ve bu bulgunun evreleme ile adjuvan tedavi kararına etkisinin değerlendirilmesi amaçlanmıştır.
Yöntem
Altmış yaşında, gravida 4 parite 4, hipertansiyon öyküsü bulunan hasta, yaklaşık altı aydır olan vulvar lezyon nedeniyle değerlendirildi. Klinik muayenede üretra sağ lateralinde, sağ labium minus iç yüzüne uzanan yaklaşık 3.5×3 cm boyutlarında, düzensiz sınırlı ve frajil karakterde lezyon izlendi. Vulva biyopsi sonucu yüksek dereceli skuamöz hücreli karsinom olarak raporlandı. Pelvik manyetik rezonans görüntüleme ve kontrastlı torakoabdominal bilgisayarlı tomografi incelemelerinde patolojik lenf nodu ya da uzak metastaz lehine bulgu izlenmedi.
Genel anestezi altında tümör çevresine dört kadrandan peritümoral ICG enjeksiyonu uygulandı. Bunu takiben floresan görüntüleme eşliğinde bilateral inguinofemoral SLN haritalaması gerçekleştirildi. Tespit edilen sentinel lenf nodları eksize edildi ve ek olarak bilateral yüzeyel ve derin inguinofemoral lenf nodu diseksiyonu uygulandı. Primer tümör için anterior modifiye radikal vulvektomi gerçekleştirildi.
Bulgular
Histopatolojik incelemede 3×2,5 cm boyutlarında, grade 3 skuamöz hücreli karsinom saptandı. Tümör invazyon derinliği 6 mm olarak ölçüldü. Lenfovasküler invazyon ve perinöral invazyon saptandı. Sağ inguinofemoral sentinel lenf nodunda metastaz saptanmazken, sol tarafta derin yerleşimli sentinel lenf nodunda 0,9 cm çapında metastatik odak ve ekstranodal yayılım mevcuttu. Sentinel dışındaki lenf nodlarının tamamı metastaz açısından negatif olarak değerlendirildi.
Preoperatif görüntüleme yöntemlerinin nodal hastalık açısından negatif olmasına rağmen metastazın yalnızca sentinel lenf nodunda saptanması, SLN biyopsisinin mikrometastatik hastalığın belirlenmesindeki yüksek duyarlılığını desteklemektedir. Elde edilen bulgular doğrultusunda hasta FIGO evre IIIC olarak evrelendirildi. Postoperatif dönemde küratif radyoterapi ile eş zamanlı haftalık sisplatin tedavisi uygulandı.
Sonuç
Bu olgu, klinik ve radyolojik olarak nod negatif vulva kanseri hastalarında ICG eşliğinde gerçekleştirilen sentinel lenf nodu haritalamasının okült metastatik hastalığın saptanmasında önemli bir tanısal değer taşıdığını göstermektedir. Bu yaklaşım, yalnızca doğru evreleme sağlamakla kalmayıp, aynı zamanda adjuvan tedavi kararlarını doğrudan etkileyerek hasta yönetiminde belirleyici rol oynamaktadır. Özellikle konvansiyonel görüntüleme yöntemlerinin sınırlı kaldığı durumlarda SLN biyopsisinin uygun hastalarda rutin klinik pratiğe entegrasyonu önerilebilir.

Anahtar Kelimeler:
Vulva kanseri, Sentinel lenf nodu biopsisi, İndosiyanin yeşili, Lenf nodu metastazı, Vulvektomi

[SS-039]

Acil ve planlı plasenta perkreata doğumlarında segmental uterin rezeksiyonun fetal ve maternal sonuçları

Melike Sevde Harmancı
Necmettin Erbakan Üniversitesi Tıp Fakültesi, Kadın Hastalıkları ve Doğum Anabilimdalı, Perinatoloj, Konya

Amaç
Bu çalışmanın amacı, segmental uterin rezeksiyon ile tedavi edilen, plasenta previa eşlik eden plasenta perkreata olgularında acil ve planlı ameliyatların maternal ve fetal sonuçlarını karşılaştırmaktır.
Yöntem
Retrospektif olarak, plasenta previa ve plasenta perkreata tanısı ile segmental uterin rezeksiyon uygulanan hastalar değerlendirildi. İntraoperatif bulgulara dayanarak tanıları doğrulanan hastalar çalışmaya dahil edildi. Fetal anomali, ikiz gebelik ve 24 haftadan önce plasenta perkreata tanısı konulan (kliniğimizde yaşayabilirlik sınırı 24. gebelik haftası) ve histerektomi geçiren hastalar çalışmadan çıkarıldı. Plasenta akreta spektrumu tanısı konulmuş ancak postpartum patolojik plasenta perkreata tanısı konmamış hastalar da çalışmadan çıkarıldı. Olgular acil ve planlı cerrahi uygulananlar olarak iki gruba ayrıldı. Demografik veriler, hemorajik morbidite, intraoperatif ve postoperatif komplikasyonlar, ameliyat süresi, hastanede yatış süresi ile perinatal ve neonatal sonuçlar karşılaştırıldı.
Bulgular
Bu çalışmaya toplam 141 plasenta perkreata vakası dahil edildi. Bunların 25'i (%17.73) acil, 116'sı (%82.27) planlı segmental uterin rezeksiyon grubundaydı. Postoperatif hemoglobin değişiklikleri, ameliyat süreleri, toplam kan transfüzyonu, mesane yaralanması ve hastanede kalış süresi gruplar arasında anlamlı farklılık göstermedi (sırasıyla P =0,7, P =0,6, P =0,9, P =0,9 ve P =0,2). Fetal ağırlıklar, 5 dakikalık Apgar skorları ve yenidoğan yoğun bakım ünitesine yatış oranları gruplar arasında anlamlı farklılık göstermedi. Kanama ile başvuran hastaların doğumdaki gebelik yaşı, aktif doğum eylemiyle başvuran ve elektif cerrahi geçiren hastalara göre daha düşüktü (32 hafta [%95 güven aralığı [GA], 26-37] vs. 35 hafta [%95 GA, 34-35]; P =0,037).
Sonuç
Deneyimli bir multidisipliner ekip eşliğinde uygulanan segmental uterin rezeksiyon, plasenta perkraeta olgularında uterus koruyucu bir yaklaşım olarak acil ve planlı olgularda benzer maternal ve fetal sonuçlar vermektedir. Bu bulgular uygun merkezlerde ve seçilmiş hastalarda konservatif cerrahi yaklaşımın güvenli bir seçenek olabileceğini düşündürmektedir.

Anahtar Kelimeler: plasenta akreata, plasenta perkreta, acil

[SS-040]
Gebelikte Tanı Alan İleri Evre Meme Kanseri Olgusunda Gebelik Terminasyonu Kararı ve Gebelikte Kanser Olgu Sunumu ve Literatür Eşliğinde Değerlendirme

Emine Özhan Özturan, Damla Özdemir, Polat Dursun
Ufuk Üniversitesi Dr. Ridvan Ege Hastanesi, Ankara

Gebelikle ilişkili meme kanseri (Pregnancy-Associated Breast Cancer, PABC), gebelik sırasında veya postpartum ilk yıl içerisinde tanı alan meme kanserlerini kapsamakta olup nadir görülmesine rağmen yönetimi oldukça kompleks bir klinik durumdur. Maternal prognoz ile fetal güvenlik arasındaki denge, tedavi planlamasında temel belirleyicidir. Bu olgu sunumunda, gebeliğin ikinci trimesterinde ileri evre meme kanseri tanısı alan ve multidisipliner değerlendirme sonucunda gebelik terminasyonu önerilen bir hasta sunulmaktadır. Olgu, mevcut literatür ve kılavuzlar eşliğinde tartışılmıştır.

Anahtar Kelimeler: Gebelikle ilişkili meme kanseri- İleri evre meme kanseri- Multidisipliner yaklaşım- Gebelik terminasyonu- Maternal ve fetal güvenlik